

## May-Hegglin Anomaly 가족 1예 보고

아주대학교 의과대학 임상병리학교실, 피부과학교실\*  
경북대학교 의과대학 병리학교실\*\*

임영애 · 전희선 · 강원형\* ·곽정식\*\* ·곽연식

### A Familial Case Report of May-Hegglin Anomaly

Young Ae Lim, Hee Sun Jeon, Won Hyoung Kang\*  
Jung Sik Kwak and Yun Sik Kwak

Department of Clinical Pathology and Dermatology\*,  
Ajou University School of Medicine, Suwon, Korea and  
Department of Pathology\*\*, Kyungpook National University School of Medicine, Taegu, Korea

The May-Hegglin anomaly is characterized by thrombocytopenia, giant platelets and inclusion bodies in granulocytes. This disorder is inherited as autosomal dominant traits and has been reported in only 2 families in Korea. We experienced May-Hegglin anomaly in a 46-year-old woman who visited the Dermatology outpatient Clinic for care of brown pigmentation around the bilateral periorbital area. This pigmentation occurred after trauma several years ago. The patient had a history of hematuria one year prior to visit and was diagnosed as having idiopathic thrombocytopenic purpura. One of her sisters also had a history of severe bleeding during the surgery in an other hospital about one year ago, and had been diagnosed as having myelodysplastic syndrome by bone marrow biopsy. In peripheral blood smear both patient and her sister were noted to have thrombocytopenia, giant platelets and basophilic inclusion bodies present in the granula-free zone of cytoplasm in the periphery of neutrophils and eosinophils. Transmission electronmicroscopy revealed abnormal cytoplasmic inclusions in granulocytes. The inclusions were characterized by parallel collection of rough endoplasmic reticulum. The findings of bone marrow aspiration and biopsy were normal, except for the presence of basophilic inclusions in myelocytes. The results of PT, aPTT, bleeding time and platelet aggregation test were normal except for decreased aggregation to epinephrine.

**Key Words:** May-Hegglin anomaly, Giant platelet, Thrombocytopenia, Inclusion body in granulocyte

## 서 론

May-Hegglin anomaly는 혈소판 감소증, 거대혈소판의 출현 및 과립구와 단핵구의 세포질내에 방추상의 호염 기성 봉입체가 나타나는 것을 특징으로 하는 질환이다<sup>1,2</sup>. 상염색체 우성으로 유전되는 매우 드문 질환으로서 국내에는 아직 2례의 가족 증례가<sup>3,4</sup> 보고되었을 뿐이다. 이 질환을 지닌 환자들은 쉽게 멍이 들며 출혈성

경향을 동반할 수도 있으나, 그 중 약 40%에서는 무증상으로 지내는 것으로 알려져있다<sup>5</sup>. 저자들은 출혈성 경향이 있는 환자와 환자의 언니에서 발견된 May-Hegglin anomaly 가족 1례를 경험하였기에 보고하는 바이다.

## 증 례

환 자: 남○순, 여자, 46세

주 소: 안구주위의 갈색색소침착증

현병력: 10년전부터 안구주위가 가렵고 가끔 종창이

저자연락처: 임영애, (442-749) 경기도 수원시 팔달구 원천동 산 5, 아주대학교병원 임상병리과, Tel (0331) 219-5786

있었으며 갈색 색소침착을 보였다.


**과거력:** 어릴적부터 자주 멍든 경험이 있고, 1년전 혈뇨로 본원 외래를 방문하여 특발성 혈소판감소성 자반증(idiopathic thrombocytopenic purpura)으로 진단을 받았다.

**가족력:** 환자는 2남 3녀중 막내로 큰언니는 지속적인 비출혈 경험이 있고 제왕절개술시 출혈이 심하였으며, 작은언니는 1년전 타병원에서 폐결절 제거 수술을 받았는데 당시 출혈이 심했고, 일반혈액검사상 혈소판이 낮아 골수검사를 시행하여 골수이형성증후군(myelodysplastic syndrome)으로 진단받았다.

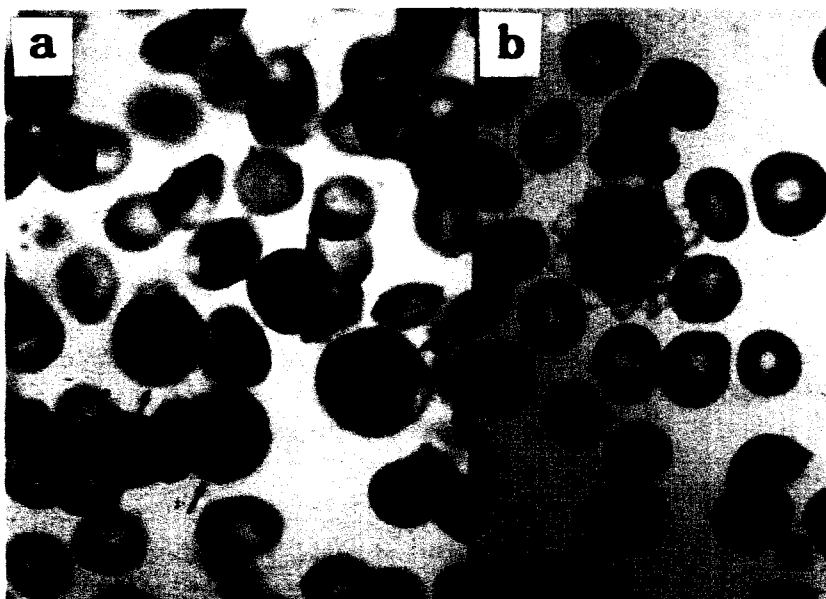
**이학적 소견:** 피부소견외에 특기사항 없었다.

**피부소견:** 양측 안구주위에 주변과 경계가 불명확한 갈색 색소침착이 있었다(Fig. 1).


**일반혈액검사 및 골수검사:** 자동혈구분석기(Coulter STKS<sup>®</sup>)로 시행한 일반혈액검사 결과는 RBC  $4.35 \times 10^9/L$ , Hb 13.8 g/dL, Hct 41.0%, MCV 94.2 fL, MCH 31.6 pg, MCHC 33.6 g/dL, RDW 12.1%, Platelet  $20 \times 10^9/L$ , PCT 0.001 %, MPV 4.3 fL, PDW 11.5%, WBC  $6.9 \times 10^9/L$ 이었고, 수기로 측정된 platelet 수는  $70 \times 10^9/L$ 이었다. 백혈구의 백분율감별계수상 호중구 49%, 림프구 37%, 단핵구 9%, 호산구 4%와 호염기구 1%이었다. 말초혈액도말표본상(Fig. 2) 거대혈소판이 관찰되었고, 호중구와 호산구의 세포질내에 호염기성 봉입체가 발견되었다. 골수흡인천자(Fig. 3) 및 생검(Fig. 4)상 정



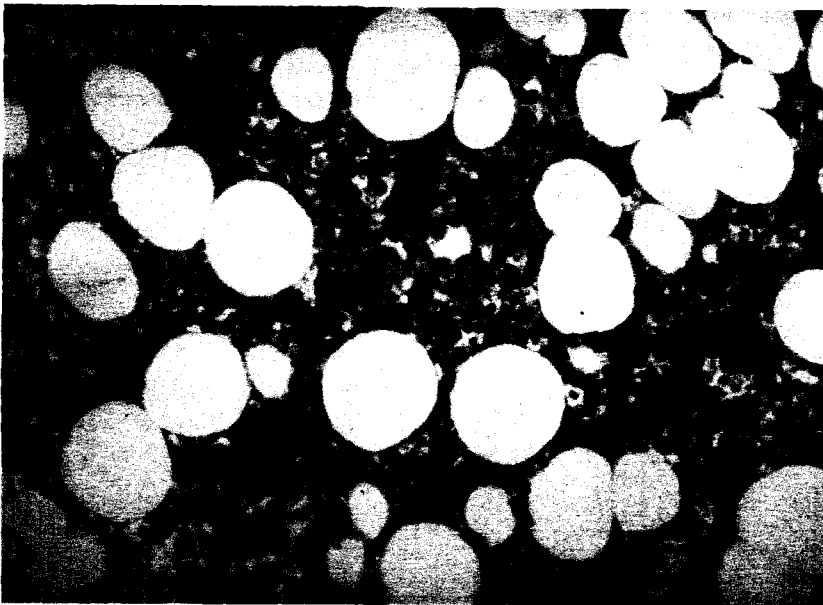
**Fig. 1.** This patient shows brown pigmentation of skin around bilateral periorbital area. This pigmentation occurred after trauma several years ago.



**Fig. 2.** Basophilic inclusion bodies in neutrophils(a) and a giant platelet(b) are noted in peripheral blood smear of this patient (Wright stain,  $\times 1,000$ ).



**Fig. 3.** Findings of bone marrow aspirates of this patient. Basophilic inclusion bodies (arrow) in granulocytic series are noted (Wright stain,  $\times 1,000$ ).




**Fig. 4.** Findings of bone marrow biopsy of this patient. Number of megakaryocytes and cellularity(60%) are within normal limits for her age(H-E stain,  $\times 400$ ).

상적인 세포충실도(60%)를 나타내었고, 적혈구 및 과립구계통의 수 및 성숙단계는 정상이었다. 그러나 과립구계통중 성숙된 과립구뿐만 아니라 골수 미성숙 과립구의 세포질내에서도 호염기성 봉입체가 관찰되었다. 거핵구도 수와 성숙도는 정상 소견을 나타내었다.

**전자현미경소견:** 말초혈액의 Epon block 절편을 Hitachi H7000 전자현미경으로 관찰하여 다음과 같은

소견을 얻었다. 즉, 과립구의 세포질내에 비정상적인 과립성 내형질세망(rough endoplasmic reticulum), 라이보솜 및 필라멘트가 서로 평행하게 배열되어 형성된 봉입체들이 보였다(Fig. 5).

**혈액응고 및 출혈시간:** Prothrombin time 12초(참고치:12~14초), activated partial thromboplastin time 32초(23~32초) 및 출혈시간(bleeding time)도 2분으로 정상



**Fig. 5.** Transmission electronmicroscopy findings of peripheral blood( ×17,000). Inclusion bodies(arrows) are composed of parallel filaments, rough endoplasmic reticula and ribosome.

이었다.

**혈소판 응집검사:** 검사는 PACKS-4 Platelet Aggregation Chromogenic Kinetic System(Helena Laboratory, USA) 기기를 사용하여 혈소판풍부혈장으로 실시하였고, epinephrine에 대한 반응이 감소된 것을 제외하고는 ADP, collagen 및 restocetin에 대한 반응은 정상이었다.

**가족검사:** 5남매중 타병원에서 골수이형성증후군으로 진단받았던 작은언니만이 검사 가능하였는데 그 병원에서 골수검사 당시 자동혈구분석기로 실시한 일반혈액검사 소견은 Hb 13.0 g/dl, WBC  $12.4 \times 10^9/L$ , Platelet  $23 \times 10^9/L$ 이었다. 말초혈액도말표본 및 골수흡인 결과는 환자와 같은 소견을 나타내었다.

**염색체검사:** 46, XX

**치료 및 경과:** May-Hegglin anomaly 진단후도 갈색색소침착증 치료를 위하여 매일 피부과 내원 치료를 받고 있는 중이다.

## 고 안

1909년 May에<sup>1</sup> 의해서 처음으로 무증상인 젊은 여자의 말초혈액내 거대혈소판 및 과립구내 봉입체가 있는 질환이 보고 되었고, 1945년 Hegglin에<sup>2</sup> 의해서 이 질환이 유전된다는 것이 밝혀져 May-Hegglin anomaly라고 명명되어졌다. 이 질환은 세계적으로도 비교적 드문 질환이며<sup>6</sup> 국내에서도 2례의 보고가<sup>3,4</sup> 있을 뿐이다. 국내에서의 낮은 보고율은 질환 자체가 드물기도하나 무증

상 환자는 간과되었거나 다른 질환으로 오인되었을 가능성도 있는 것으로 여겨진다.

Greinacher등<sup>5</sup>은 1989년까지 보고된 36가족의 170명 증례를 조사하면서 이중 79명(46.4%)만이 출혈성경향이 있고 65명(38.3%)은 무증상, 26명(15.3%)은 조사할 수가 없었다고 보고하였다. 본 환자는 혈뇨 및 얼굴의 갈색 색소침착을 호소하였고, 환자와 같은 말초혈액소견을 보인 언니도 수술시 심한 출혈성경향을 나타내었다. May-Hegglin anomaly의 출혈성경향에 대해서는 그 기전이 아직 확실히 밝혀져 있지 않다. 그러나 Godwin등<sup>7</sup>은 혈중총혈소판양 및 혈소판 기능은 정상이므로 가장 가능한 설명은 거핵구의 비정상적인 조기분열때문이라고 하였다. 출혈성경향은 혈소판수가  $80 \times 10^9/L$  이하와 관련이 있다고 하였으나<sup>7</sup>, McDunn등<sup>8</sup>은 혈소판수는  $24 \times 10^9/L$ 이나 혈관 성형술후에 생긴 관상동맥 혈전증 1예를 보고하면서 일부 환자에서는 오히려 혈소판기능이 활성화되어있음을 보고하였다. 일반적으로 May-Hegglin anomaly에서 체외 혈소판응집능은 감소되어 있지 않은 것으로 보고되어 있다<sup>5</sup>. 그러나 Milton등<sup>9</sup>은 ADP, 임등<sup>4</sup>은 ristocetin에 감소된 반응을 보고하였고, 본 환자는 epinephrine에 대한 반응이 감소된 것을 제외하고는 정상소견을 나타내었다.

자동혈구분석기와 수기로 확인한 혈소판수 사이에 차이가 나는 이유는 세포 크기로 적혈구, 백혈구 및 혈소판을 분리하는 자동혈구분석기의 원리 때문인 것으

로 여겨진다. 즉 자동혈구분석기가 거대혈소판을 혈소판 대신 적혈구로 계산하였기 때문에 해석된다. 마찬가지로 거대혈소판으로 인하여 증가하여야 할 MPV (mean platelet volume: 정상범위 6.7~10.4 fL)도 본 환자에서는 4.3 fL로 작게 측정된 것으로 해석된다. 따라서 May-Hegglin anomaly는 정확한 혈소판수치를 위하여 수기로 반드시 확인해 주어야 할 것으로 사료된다.

과립구내 봉입체의 전형적인 형태는 과립이 없는 주변부 세포질내에 2~5  $\mu\text{m}$ 의 긴 방추형으로 Wright 염색상 연푸른색으로 보이며<sup>10</sup> 이는 골수아구단계에서도 보일 수 있는 것으로 되어있다<sup>11</sup>. 본 환자 및 언니도 말초혈액도말상 과립구내 전형적인 봉입체를 보였으며, 골수검사상 골수구에서도 봉입체를 관찰할 수 있었으나, 전골수구단계 이전에서는 세포질의 호염기성때문에 관찰이 불가하였다. 봉입체의 전자현미경적 소견은 과립성 내형질세망, 라이보솜과 서로 평행하게 배열된 필라멘트로 구성되어 있다<sup>11</sup>. 그러나 Tsoi 등<sup>12</sup>은 8세된 소녀에서 경계가 불분명한 둥근형태의 비정상적인 봉입체를 가진 May-Hegglin anomaly 1예를 보고하였는데, 이의 전자현미경적 소견은 불규칙한 점들로 구성되어 있다고 하였다. 과립구내 비정상적인 봉입체가 있어도 과립구의 기능에는 별 이상 없는 것으로 되어 있다<sup>13</sup>. 본 환자도 과거력상 감염에 대한 감수성은 보이지 않았다. May-Hegglin anomaly시 보이는 봉입체는 감염시 나타나는 Döhle body와는 몇가지 다른점이 있다. 우선 감염에 적합한 다른 소견없이도 봉입체가 보이며, 감염때만 일시적으로 출현하지 않고 영구적으로 나타나며, 자손에게도 유전된다. 또한 이 봉입체는 호중구뿐만 아니라 호산구, 호염기구 및 단핵구에서도 관찰이 가능하고, Döhle body와는 달리 glycogen이 없으므로 PAS 염색은 음성이다.

May-Hegglin anomaly 이외에 혈소판감소증, 거대혈소판 및 백혈구내 봉입체를 특징으로 하는 유전질환으로는 Fechtner 증후군과<sup>14</sup> Sebastian 혈소판 증후군이다<sup>15</sup>. 전자는 선천성난청, 백내장, 신염을 동반하는 Alport 증후군의 변형이며, 후자는 전자와 같은 혈액학적 소견을 보이나 Alport 증후군이 없는 질환이다. 이들 역시 상염색체 우성으로 유전되는 질환이므로 May-Hegglin anomaly와의 감별을 요한다. 1987년 정 등<sup>16</sup>은 Alport 증후군도 없고, 호중구내의 봉입체가 없었던 유전성 혈소판감소증 1예를 보고하였는데, 1990년에 처음 보고된 Sebastian 혈소판 증후군과 감별하여야 할 것으로 여겨진다. 그 이유는 May-Hegglin anomaly시의 봉입체는 EDTA 혈액으로 24시간 보관후의 도말표본에서도 쉽게

관찰이 가능하나, Sebastian 혈소판 증후군의 봉입체는 더 작고 약하게 염색되는데, 혈액채취후 4시간이내에도 도말표본염색해야만 관찰이 가능하므로 봉입체를 간과할 가능성도 있기 때문이다<sup>15</sup>.

May-Hegglin anomaly는 특별한 치료를 요하지 않으나 만성 특발성혈소판감소성자반증으로 오진하여 비절제술을 실시할 수도 있으므로 이의 정확한 진단이 필요하다. 본 환자도 1년전 혈뇨를 주소로 본원을 내원하였을때 특발성혈소판감소성자반증으로 오진되었던 경우였다. 또한 추적이 가능하였던 언니도 타병원에서 골수이형성증후군으로 진단받았었다. 이는 아마도 혈소판감소증도 있으며, 과립구내의 봉입체를 이형성 형태(dyspoietic feature)인 세포질내의 호염기성물질 잔재로 여기고, 거대혈소판을 혈소판의 이형성형태로 간과하였기 때문으로 사료되었다. 따라서 진단시는 만성 특발성혈소판감소성자반증 및 골수이형성증후군과 감별진단하여야 한다. 이를 위하여 말초혈액도말표본의 세심한 백혈구내 봉입체 관찰과 더불어 가족검사를 실시하여 유전여부를 확인함이 도움을 줄 것으로 여겨진다.

## 결론

저자들은 안면부의 갈색색소침착을 주소로 내원한 46세의 여자환자와 언니에게서 말초혈액검사상 혈소판감소증, 거대혈소판 및 과립구 세포질내 호염기성 봉입체를 나타내었고, 출혈성 경향이 있었던 May-Hegglin anomaly 가족 1예를 경험하였기에 보고하는 바이다.

## 참고문헌

1. May R: Leukocyteneinschlusse. Deutsches Arch Klin Med 96: 1-6, 1909
2. Hegglin R: Simultaneous constitutional changes in neutrophils and platelets. Helv Med Acta 12: 439-440, 1945
3. 이안나, 남정현, 김백수 및 송경순: May-Hegglin Anomaly 가족 1예. 대한혈액학회지 27: 195-199, 1992
4. 임찬민, 이준기, 김종완, 권계철, 구선희, 박종우, 송만수, 이효영 및 변상현: May-Hegglin Anomaly 가족 1례. 대한혈액학회지 28: 157-163, 1993
5. Greinacher A and Mueller EC: Hereditary types of thrombocytopenia with giant platelets and inclusion bodies in the leukocytes. Blut 60: 53-60, 1990
6. Haemilton RW, Shaikh BS, Ottie JN, Storch AE, Saleen A and White JG: Platelet function, ultrastructure and survival in the May-Hegglin anomaly. Am J clin Pathol 74: 663-668, 1980
7. Godwin HA and Ginsburg AD: May-Hegglin anomaly. A defect in megakaryocyte fragmentation? Br J Haematol 26:

- 117-124, 1974
8. McDuun S, Hartz WJ, Ts'ao C and Green D: Coronary thrombosis in a patient with May-Hegglin anomaly. *Am J Clin Pathol* 95: 715-718, 1991
  9. Milton EL, Hutton RA, Tuddenham EGD and Frojmovic MM: Platelet size and shape in hereditary giant platelet syndromes on blood smear and in suspension: Evidence for two types of abnormalities. *J Lab Clin Med* 106: 326-335, 1985
  10. Jordan SW and Larsen WE: Ultrastructural studies of the May-Hegglin anomaly. *Blood* 25: 921-932, 1965
  11. Jenis MEH, Takeuchi A, Dillo DE, Ruymann MFB and Rivkin S: The May-Hegglin anomaly: Ultrastructure of the granulocytic inclusion. *Am J Clin Pathol* 55: 187-196, 1971
  12. Tsoi WC, Yuen PM, Tsang SS and Feng CS: A morphologic variant of May-Hegglin anomaly in a Chinese girl. *Pathology* 26: 53-55, 1994
  13. Mills EL and Quie PG: Congenital disorders of the function of polymorphonuclear neutrophils. *Rev Infect Dis* 2: 505-517, 1980
  14. Person LC, Rao KV, Crosson JT and White JG: Fechter syndrome-A variant of Alport's syndrome with leukocyte inclusions and macrothrombocytopenia. *Blood* 65: 397-406, 1985
  15. Greinacher A, Nieuwenhuis HK and White JG: Sebastian platelet syndrome: A new variant of hereditary macrothrombocytopenia with leukocyte inclusions. *Blut* 61: 282-288, 1990
  16. 정낙은, 한규섭, 김춘원, 고윤석, 김인순, 김목현, 박문향 및 김종만: 혈소판 감소를 동반한 유전성 거대 혈소판증 1례. *대한혈액학회지* 22: 277-284, 1987
-