Neurofibromatosis Type II 환자의 조기 수술 치험례

아주대학교 의과대학 이비인후과학교실 및 신경외과학교실*
전영명 · 박기현 · 이원석 · 조경기*

= Abstract =

An Experience of Early Surgical Intervention for Neurofibromatosis Type II

Young-Myoung Chun, M.D., Keehyun Park, M.D.,
Won Seok Lee, M.D., Kyung Gi Cho, M.D.*
Department of Otolaryngology, and Neurosurgery, Ajou University School of Medicine, Suwon, Korea*

Neurofibromatosis type II(NF2)is clinically characterized by the presence of bilateral vestibular schwannomas. The exclusive goal in management of NF2 patients is hearing preservation. It has been controversial to determine whether to wait and see or to try early surgical management for hearing preservation.

The authors experienced a case of vestibular schwannoma in association with NF2, which was partially removed and decompressed via middle fossa approach with hearing preservation. Based on our experience, we recommend a new strategy for hearing preservation on early surgical intervention of vestibular schwannoma. The criterias of the patient include 1)bilateral normal or serviceable hearing ; 2)small sized tumorand ; 3)young age. We suggest that the early surgical intervention including decompression may be considered for the hearing preservation especially on the favorable side to approach. **(Korean J Otolaryngol 40 : 10, 1997)**

KEY WORDS : Neurofibromatosis Type II · Middle fossa approach · Hearing preservation.

서 론

Neurofibromatosis type II(NF2)는 40,000명 당 1명 정도로 발생하는 비교적 드문 질환으로 상염색체 우성으로 유전되며 NF2에 대한 유전자는 22번 염색체 위에 위치하고 있고 임상적으로는 양측성 전정신경초종의 존재를 특징으로 하고 있다[1]. 1970년대 이후 여러 가지 미세 수술 기법의 축적과 수술 중 감시장치(intraoperative monitoring)의 도입 등을 토대로 한 종양의 완전 적출의 시도가 활발히 이루어져 수술 사망률의 감소 및 청력과 안면신경의 기능 유지 등이 가능하게 되었다. 유전학적으로 NF2에 관여하는 염색체의 확인과 방사선학적으로 핵자기공명영상(MRI)의 도입으로 NF2의 조기 진단이 가능해져 이들에 대한 수술적 치료의 발전이 거듭되었다. NF2 환자의 치료

논문접수일 : 1997년 4월 17일
심사통과일 : 1997년 8월 11일

에 있어서 궁극적인 목표는 청력의 유지이며 최근 청력의 유지에 대한 관심이 점차 커지고 있는 실정이다. 일반적으로 NF2에서 생기는 양측성 전정신경초종은 일측성 전정신경초종에 비해서 크기가 크더라도 청력 소실은 적으므로 종양의 제거는 상당한 크기가 될 때까지 기다려야 한다는 주장[2]과 종양이 주위 신경으로 침습을 잘하여 조기에 제거하는 것이 합병증 없이 종양을 완전히 제거할 수 있다는 의견이 있다[3]. 즉 청력 장애 등의 증상이 발현될 때 까지 종양이 자란 후에 수술한 경우 과연 만족할 만큼 청력을 보존하고 종양을 제거할 수 있겠는가 하는 의구심을 갖게 된다[4]. 따라서 양측성 전정신경초종의 치료에 대한 확실한 지침은 없다.

저자들은 최근 정상 청력을 가진 NF2 환자에서 향후 높은 청력 소실의 가능성을 고려하여 조기에 수술적 접근을 통해 청력 소실 및 합병증의 가능성을 최대한 낮추고자 시도하였는데 이 경험이 향후 NF2 환자의 치료 결정에 함께 고려될 수 있는 한 인자가 될 수 있으리라고 생각한다.

증 례

16세 여자 환자로 1995년 8월 이후 발견된 양측성 전정신경초종을 주소로 내원하였으며 가족력상 특이 사항은 없었다.

과거력 : 1990년 전주 예수병원 신경외과에서 경부 신경섬유종(cervical neurofibroma)로 종양 절제 수술을 받았으며 1995년 8월 31일 아주대학교병원 신경외과에서 경부 신경 섬유종의 재발로 제 5 경추 및 제1요추에서 제5요추에 걸쳐 전 추궁절제술(total laminectomy)를 시행 받았고 1995년 9월 14일 아주대학교 병원 일반외과에서 식도와 기관 사이로 신경섬유종이 재발하여 종양 제거술을 시행 받았다.

이학적 소견 : 안면신경 마비 등의 신경학적 증상은 없었고 cafe au lait 반점 등의 피부 병변은 관찰되지 않았다.

검사 소견 : 순음청력검사, 임피던스청력검사 및 전정기능검사는 정상이었고 뇌간유발반응청력검사에서 양측 I - V latency의 차이가 0.4msec 이상이었다.

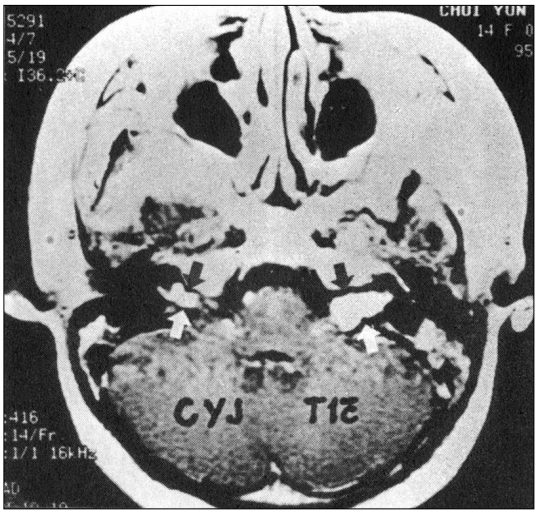

Fig. 1. Markedly enhanced masses(arrows)were identified on axial Gd-enhanced T1 MRI. Smaller right mass is intracanalicular and left one is extracanalicular.

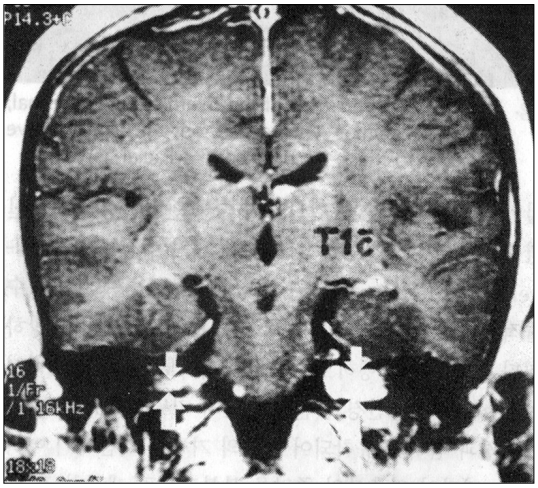

Fig. 2. Masses(arrows)are centered in both internal auditory canal on coronal Gd-enhanced T1 MRI.

방사선 소견 : Gadolinium - enhanced MRI상 음영이 증가되는 종양이 오른쪽은 내이도내에 국한되어 있었으며 왼쪽은 내이도 뿐만 아니라 porus를 지나 두개강내까지 진행되어 있는 양상이었다(Fig. 1, 2).

수술 소견 및 경과 : 환자의 수술은 중두개와접근술(middle fossa approach)을 이용하였고 와우신경과

Fig. 3. After decompression of the internal auditory canal, residual tumor encroaches on the facial nerve(Arrows : Mass, B : Bill's bar, F : Facial nerve).

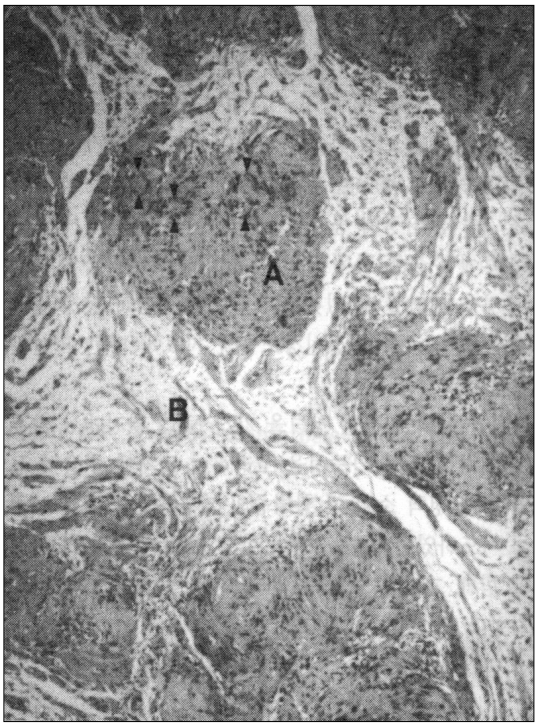

Fig. 4. Area of high cellularity(Antoni A area)and area of low cellularity(Antoni B area) are visualized. In Antoni A area, palisaded nuclei called Verocay body are noted(A : Antoni A area, B : Antoni B area, Arrow heads : Verocay body) (H & E,×100).

안면신경의 최대한 보존을 목표로 하였다. 다만 좌우측 중 어느 쪽을 시행하느냐의 문제가 논란이 되었는데 어느 쪽이 종양을 적출 하는데 용이하며 와우신경의 손상을 최소화 할 수 있느냐를 최우선으로 고려하여 내이도내에 종양이 국한되어 있는 우측을 선택하였다. 또한 수술시 종양이 유착되어 완전 제거가 용이하지 않을 경우 부분 적출 및 내이도 골부의 제거를 통해 내이도 내 신경들의 감압술을 계획하였다. 그리고 수술시 안면신경과 와우신경등의 보존 및 손상을 감지하기 위하여 multichannel EMG/EP system인 Viking IV를 이용하였다. 수술적 접근은 Catano의 방법으로 내이도를 찾아 개방하였다. 그러나 불행히도 종양은 내이도의 fundus에서 porus까지 전정신경의 전장에 걸쳐 기원되었고 특히 안면신경과 심하게 유착되어 종양의 기원을 가름하기 어려웠다. 따라서 외측부의 종양을 부분적으로 제거한 후 내이도를 270° 개방하고 수술을 종료하였다(Fig. 3). 수술 후 청력의 변화는 없었으며 안면신경 마비는 House - Brackmann grade II였으나 수술 1개월 후 안면신경은 정상으로 회복되었다. 환자는 술후 1년 6개월간 임상 및 방사선 검사상 특이 사항 없이 추적 관찰되고 있다.

고 찰

앞서 언급한 바와 같이 NF2 환자는 두 가지 측면에서 임상적으로 문제가 된다. 첫째로 대부분 젊은 연령에서 유발되어 사회 활동이 가장 요구되는 중년층에서 심한 청력 손실이 생기며 결국 양측 농으로 발전된다는 점과 둘째로 이 종양의 제거가 용이하지 않고 특히 술후 청력의 유지가 매우 불량하다는 점이다. 좀더 자세히 언급하면 산발성(sporadic) 유형의 전정신경초종에 비해 조직 침윤성이 높아 수술시 완전 제거가 매우 어

렵고 설사 제거를 시도한다고 해도 술후 serviceable hearing을 얻기 어렵다. 따라서 현재 가장 초점이 되고 있는 문제는 과연 언제 수술을 시도하는 것이 바람직하며 어떤 방법을 선택할 것인가에 있으며 이와 함께 양측 농이 초래된 환자의 재활 문제 등이다. 이런 문제를 고려하기 위하여 우선 최근까지의 수술 성적을 보면 수술 후 청력 유지가 0 75%로 저자마다 큰 차이를 보이고 있다[3]. 이러한 차이는 종양의 크기와 보고하는 청력 유지의 기준이 저마다 다른 데에 기인된다고 생각된다. 청력 유지는 종양의 크기가 1.5cm 이하에서 가능하고 종양 크기에 반비례하여 청력이 유지되는 것으로 알려져 있다[3)5)6)]. 1.5cm보다 작은 전정신경초종을 중두개와접근술로 제거한 후는 많게는 58%, 적게는 20%에서 seviceable hearing을 유지하였다고 보고하였고, 후두하부접근술(suboccipital approach)을 통해서도 중두개와접근술과 비슷한 serviceable hearing의 유지가 가능했음을 보고하였다[6]. NF2 환자 15명의 수술 결과를 보고하면서 단지 1명에서 청력 유지가 가능했다고 하는 보고도 있고, 부분적으로 종양이 제거되었지만 후두하부접근술을 통해서 17.6%에서, 중두개와접근술 및 후두하부접근술을 통해서 40%에서 청력을 유지했다고 하는 보고도 있다[3]. 그리고 2.0cm 이상의 종양에서는 수술 후 청력 유지가 불가능했지만 2.0cm보다 작은 종양의 제거에 있어서는 72%에서 청력 유지가 가능함을 보고하여 일측성 전정신경초종의 제거와 NF2 환자에서 양측성 전정신경초종의 제거가 청력 유지에 있어서 유사한 성과를 보임을 시사하였다[3]. 이상에서 보면 종양의 제거는 물론 술자의 숙지도와 경험이 매우 중요한 인자이나 종양의 크기 및 진행 양상이 술후 결과에 큰 영향을 미침을 알 수 있다. 이에 반해 또 다른 의문은 종양을 그대로 보존시켰을 때 과연 어떤 예후를 갖게 될 것인가 하는 문제이다. 이는 종양의 성장 속도와 환자의 연령 등과 밀접한 연관이 있으며 최근 종양의 성장과 관련 있는 여러 인자, 특히 유전학 및 분자생물학적 지표에 대한 연구 결과가 보고되고 있다. 일반적으로 보고된 전정신경초종의 성장 속도는 Strasnick 등[4]은 1.1cm/year, Charabi등[8]은 0.32cm/year로 보고하였으며, 배가 시간(doubling time)은 많게는 29.2개월, 일반적으로 6.67 18개월로 보고하고 있다[7]. 그러나 각 환자마다 이를 획일적으로 적용할 수 있는 근거가 미흡하며 또한 성장 속도와 임상 양상과도 일률적인 상관 관계도 적어 예후의 결정이나 치료 방침을 선택하는데 매우 곤혹스럽다. 특히 NF2는 대부분 젊은 연령층에서 호발하기 때문에 지속적으로 종양이 성장하여 심각한 임상 양상을 초래할 수 있다. 이상의 이유로 NF2의 치료는 한가지 획일화된 치료 방침이 제시될 수 없고 따라서 여러 가지 유형의 치료 방침의 설정이 필요하게 되었다. 저자들이 경험한 상기 환자의 경우 16세의 젊은 환자이나 이미 여러차례 다른 부위의 신경섬유종의 수술을 받았는데 이들이 모두 임상적으로 매우 침윤성이 높고 성장 속도도 빠른 종양임을 확인하였다. 따라서 향후 양측 청력의 소실을 충분히 예상할 수 있었고 다만 어느 시기에 나타나느냐에 달려 있었다. 환자는 현재 왕성한 사회 생활을 시작할 나이에 접어들고 있으며 따라서 예상할 수 있는 청력 소실등의 임상 증상의 발현 시기를 최대한 늦추는 것이 가장 바람직하다고 생각되었다. 그러나 이 경우 심각하게 고려해야 될 점은 수술에 따른 후유증이었는데 이는 면밀한 술전 계획과 수술 중 감시 장치의 도입으로 최소화할 수 있었다. 물론 이 환자의 추적 기간이 아직 짧아 술후 정기적 MRI 추적 검사 등을 통해 이 치료 방침의 장기적인 재검토가 필요하리라고 사료된다. 결론적으로 저자들은 NF2 환자에서 청력을 유지하기 위해서 조기에 수술적 치료가 필요한 경우로 (1) 양측의 청력이 serviceable hearing 이상인 경우 ; (2) 종양의 크기가 작은 경우 ; 그리고 (3) 젊은 나이에서 발생한 경우 등을 조건으로 생각하며 수술은 양측의 종양 중 완전 제거가 가능한 쪽을 우선적으로 시행하고 중두개와접근술을 통한 종양의 완전 제거 또는 감압술의 시도를 추천하는 바이다.

요 약

저자들은 정상 청력을 가진 NF2 환자에서 조기 수술적 접근을 시도한 경험을 보고하며 이러한 시도가

향후 NF2 치료의 한 고려 인자로 생각되었으면 한다.

References

1) Julian R, Youmans : *Neurological surgery. 4th ed. Philadelphia : Saunders Comp. 1996 ; 817-820*
2) Black FO, Brackmann DE, Hitselberger WE, Purdy J : *Preservation of auditory and vestibular function after surgical removal of bilateral vestibular schwannomas in a patient with neurofibromatosis type 2. Am J Otol. 1995 ; 16 (4) : 431-443*
3) Doyle JD, Shelton C : *Hearing preservation in bilateral acoustic neuroma surgery. Am J Otol. 1993 ; 14 (6) : 562-565*
4) Strasnick B, Glasscock III ME, Haynes D, McMenomey SO, Minor LB : *The natural history of untreated acoustic neuromas. Otolaryngol J Club J. 1995 ; 2 (2) : 95-97*
5) Thedinger BA, Cueva RA, Glasscock III ME : *Treatment of an acoustic neuroma in an only-hearing ear : case reports and considerations for the future. Laryngoscope. 1993 ; 103 : 976-980*
6) Dornhoffer JL, Helms J, Hoehmann DH : *Hearing preservation in acoustic tumor surgery : results and prognostic factors. Laryngoscope. 1995 ; 105 : 184-187*
7) Abaza MM, Makariou E, Amstrong M, Lalwani AK : *Growth rate characteristics of acoustic neuromas associated with neurofibromatosis type 2. Laryngoscope. 1996 ; 106 : 694-699*
8) Charabi S, Thomsen J, Mantoni M, et al : *Acoustic neuroma (vestibular schwannoma) : growth and surgical and nonsurgical consequences of the wait-and see policy. Otolaryngol Head Neck Surg. 1995 ; 113 (1) : 5-14*