경부 괴사성 근막염의 치료

아주대학교 의과대학 이비인후과학교실
김철호 · 정연훈 · 오정훈 · 이장우

Management of Cervical Necrotizing Fasciitis

Chul-Ho Kim, MD, Yun-Hoon Choung, MD, DDS, Jung Hun Oh, MD and Jang Woo Lee, MD
Department of Otolaryngology, Ajou University School of Medicine, Suwon, Korea

ABSTRACT

Background and Objectives : Cervical necrotizing fasciitis (CNF) is a rare but potentially life-threatening soft tissue infection primarily affecting the superficial fascial planes. The purpose of this study was to report various causes, courses of the disease, and outcomes of treatment. **Subjects and Method** : A retrospective chart review of 12 cases treated between January 2000 and January 2004 was done. All of them were studied with CT scan and treated with intravenous antibiotics. We discussed histories, diagnostic points and treatment of each cases, and analyzed them. **Results** : There were 9 male and 3 female patients. The age distribution was from 17 to 81 years. Three patients had diabetes mellitus, one patient was a heavy alcoholics, and one patient had Buerger's disease. Two patients were expired due to lung abscess and sepsis, but others were discharged with no complication. Wide debridement was performed in all cases. Wound reconstruction was done in two patients. **Conclusion** : Treatment consists of early diagnosis, aggressive surgical debridement and drainage of the involved necrotic fascia and tissue along with broad-spectrum intravenous antibiotics coverage. **(Korean J Otolaryngol 2005;48:771-7)**

KEY WORDS : Cervical necrotizing fasciitis · Deep neck infection.

서 론

경부 괴사성 근막염은 근막을 따라 빠르게 진행하면서 침범된 조직의 허혈과 괴사를 일으켜 주변 피부, 피하조직, 근육과 인접 연부조직을 광범위하게 손상시키며 국소적으로는 호흡기 폐색, 경정맥 폐색, 폐농양, 종격동염 등의 합병증을 일으키고 전신적으로는 패혈증, 신부전, 쇽 등을 유발시켜 사망에 이르게 할 수도 있는 질환이다.[1] 비교적 당뇨병, 알코올 중독, 악성종양 환자나 면역기능이 떨어진 환자에서 호발하나 건강한 사람에서도 감염성 질환, 외상, 수술 등에 의해 드물게 발생하는 것으로 알려져 있다.[2-4] 저자들은 최근 4년간 본원 이비인후과에 입원하여 치료를 시행받은 경부 괴사성 근막염 12예 환자에 대한 임상적 특징, 병인, 치료 결과, 합병증 유무와 예후 등에 대해 알아보고 이에 대한 적절한 치료방법을 알아보고자 하였다.

논문접수일 : 2004년 11월 6일 / 심사완료일 : 2005년 2월 23일
교신저자 : 김철호, 442-721 경기도 수원시 영통구 원천동 산 5번지
아주대학교 의과대학 이비인후과학교실
전화 : (031) 219-5269 · 전송 : (031) 219-5264
E-mail : chkim@mdhouse.com

대상 및 방법

2000년 1월부터 2004년 1월까지 본원에 입원하여 경부 컴퓨터 단층 촬영, 임상적 양상 및 술후 조직검사 상 경부 괴사성 근막염으로 진단된 환자 12명을 대상으로 후향적으로 연구하였다. 이들은 모두 입원하여 경부 컴퓨터 단층 촬영을 시행 받았고 세균배양검사를 시행하였으며, 일차적으로 2가지 이상의 항생제와 수술적 치료를 시행 받았고, 호흡곤란 증상이 있을 경우에는 기관삽관술 혹은 기관절개술을 동반시행 받았다. 환자들의 성별 및 연령, 증상 발생 후 병원 내원까지의 기간, 원인, 입원기간, 균 배양검사, 치료방법, 합병증, 치료성적 등을 분석하였다.

결 과

성별 및 연령분포

남자가 9명(75%) 여자가 3명(25%)으로서 3 : 1의 비

율로 남자에서 많았다. 평균 연령은 44.2세였으며 17세부터 81세까지 다양한 분포를 보였고 40대에서 5명으로 가장 많은 발생을 보였다(Table 1).

증상 발현 후 입원까지의 기간과 입원기간

증상이 나타난 후 입원까지의 기간은 평균 4일 이었으며 전 예에서 증상발현 후 1주일 이내에 입원하였으며 이중 4예에서는 증상발현 2일만에 입원하였다. 입원기간은 치료도중에 사망한 2예를 제외하면 평균 24.3일 이었으며 11일에서 20일 정도로 입원한 경우가 가장 많았으나 30일 이상의 장기입원도 4예 있었다.

원인 질환

원인으로는 치성원인이 3예로 가장 많았으며 급성 편도선염이 2예, 그 외에 편도선절제술 후 발생한 1예, 새열낭종이 있었던 1예가 있었고 5예는 원인을 알 수 없었다. 환자

Table 1. Patient conditions on arrival

Case No.	Age/Sex	Region	Origin	Associated diseases	Duration of Sx	WBC (/ml)	Gas (CT)
1	81/F	Rt. Submental Submandibular	AFT	DM, Hypertension	1 day	6600	+
2	46/M	Lt. Neck	Tooth extraction	DM, Pul. Tbc	5 days	19330	+
3	44/M	Both neck	Tooth fracture	DM	1 day	49060	+
4	52/M	Both neck	Unknown	Renal failure	7 days	24790	+
5	54/M	Both neck	Dental caries	Burger's disease	2 days	55440	+
6	36/M	Rt. Neck	Unknown	Takayasu's arteritis, Pul. Tbc, Steroid adm.	5 days	14170	+
7	17/M	Lt. Neck	Infected BCC	(-)	2 days	14520	+
8	48/M	Rt. Neck	AFT	DM	2 days	14250	+
9	43/M	Rt. Face, neck	Unknown	DM, Leukemia (CML)	5 days	160	-
10	35/F	Lt. Neck	Unknown	(-)	3 days	11900	+
11	48/F	Rt. Face, neck	Tonsillectomy	(-)	1 day	22350	+
12	27/M	Lt. Neck	Unknown	(-)	5 days	20960	+

AFT : acute follicular tonsillitis, BCC : branchial cleft cyst

Table 2. Summaries of course and treatment

Case No.	Bacteriology	Time to 1st exploration	No. & Types of surgeries	Major complications	Hospital stay	Outcome
1	Group-B β-*streptococcus*	HD #1	1. Excision & Debridement 2. Thoracotomy	Mediastinitis	45 days	Discharge
2	α-*streptococcus* *Prevotella*	HD #1	1. Excision & Debridement	(-)	32 days	Discharge
3	Group-A β-*streptococcus*	HD #1	1. Intubation 2. Excision & Debridement 3. Thoracotomy	Lung abscess Mediastinitis Sepsis	12 days	Expire
4	MRSA *Prevotella* *Peptostrepto*	HD #2	1. Excision & Debridement 2. Reconstruction with PMMC flap	Skin defect	38 days	Discharge
5	Group-c β-*streptococcus* No anaerobes	HD #2	1. Excision & Debridement 2. Primary closure	Skin defect	22 days	Discharge
6	α-*streptococcus*	HD #1	1. Tracheotomy 2. Excision & Debridement	(-)	32 days	Discharge
7	α-*streptococcus* No anaerobes	HD #1	1. Excision & Debridement 2. Scar revision, primary closure	Skin defect	10 days	Discharge
8	No growth No anaerobes	HD #1	1. Excision & Debridement 2. Local flap surgery	Skin defect	20 days	Discharge
9	*Pseudomonas* *Enterococcus*	HD #4	1. Tracheotomy 2. Excision & Debridement	Sepsis	6 days	Expire
10	α-*streptococcus*	HD #3	1. Excision & Debridement	(-)	11 days	Discharge
11	*Klebsiella* *Peptostreptococcus*	HD #3	1. Tracheotomy 2. Excision & Debridement	(-)	16 days	Discharge
12	No growth	HD #1	1. Excision & Debridement	Pneumonia	17 days	Discharge

MRSA : methicilline-resistant *staphylococcus aureus*

Fig. 1. A : Marked swelling with central necrotic skin on left lateral neck was noted preoperatively (in case 3). B : Marked swelling and ecchymosis from orbit to the infraparotid area was noted (in case 9). C : Erythematous vesicular lesions on anterior chest wall skin were noted (in case 1).

들은 대개 다양한 기왕력을 갖고 있었고 4예만이 특별한 기왕력이 없는 건강한(immunocompetent) 사람이었으며, 4예에서는 복합적인 기왕력을 갖고 있었다. 당뇨병이 5예로 가장 많고 폐결핵이 2예, 만성 골수성 백혈병 1예, 다카야스씨병(Takayasu 's disease) 1예, 버거씨병(Burger 's disease) 1예, 신부전증 1예, 고혈압 1예가 있었다. 당뇨병 환자 중 2예는 당뇨병 치료를 적절하게 받지 못한 경우였고 만성 골수성 백혈병 환자인 경우 1년전 골수이식을 시행받고 치료중인 환자였으며 다카야스씨병의 경우에는 장기간 스테로이드를 복용한 환자였다.

증상 및 징후

내원 당시 환자가 호소한 증상 및 증후는 대부분 복합적인 양상으로 나타났다. 증상으로는 심한 통증을 동반한 경부부종과 연하곤란이 각각 7예(58.3%)로 가장 흔하였으며 발열과 인후통이 각각 6예(50%)이었으며 그 외 개구곤란 4예, 호흡 곤란은 4예에서 있었고 음성변화가 2예에서 있었다. 이중 심한 호흡곤란이 있었던 4예 중 3예에서 기관절개술, 1예에서 기관삽관술을 시행하였다. 괴사성 근막염이 진행되면서 피부에 수포와 같은 피부증상이 발생한 경우도 5예에서 나타났으며 피부의 괴사로 인한 피부결손도 4예에서 나타났다(Fig. 1). 1예는 응급실 내원 당시 의식불명의 상태로 내원한 환자였다.

원인균

세균배양검사는 12예 모두에서 시행되었고 이중 7예에서는 혐기성 세균배양검사도 함께 시행되었다. 호기성 세균

Fig. 3. Postoperative appearance (POD #5) after excision and debridement still demonstrates remained necrotic tissues and pus in neck (in case 4).

배양검사 상 α-*Streptococcus*가 4예, β-*Streptococcus*가 3예에서 배양되었고, methicillin-resistant *Staphylococcus aureus*(MRSA), *Klebsiella, Pseudomonas*가 각각 1예에서 배양되었다. 2예에서는 호기성균이 배양되지 않았다. 혐기성 세균배양 7예 중에서는 *Prevotella intermedia*와 *Peptostreptococcus*가 각각 2예에서 배양되었고 *Entercoccus*가 1예에서 배양되었으며 3예에서는 혐기성균이 배양되지 않았다(Table 2).

백혈구 수치

말초 혈액검사에서 백혈구증다증은 백혈병으로 인한 백혈구 감소 1예(160개/mm^3)와 정상수치를 보인 1예를 제외하고 10예에서 있었으며 평균 백혈구 수치는 24,677개/mm^3(11900~55440개/mm^3)였고 호중구증다증(neu-

trophila)은 총 11예에서 나타났으며 평균 호중구 비율은 86.1%였다.

컴퓨터 단층 촬영

12예 모두에서 경부 단층 촬영(상부 흉부 포함)을 시행하였고 이중 하행성 종격동염 혹은 폐농양이 의심되었던 환자 3예에서는 흉부 단층 촬영도 함께 시행하였다. 촬영결과 경부의 특정부위에만 국한되지 않고 전 예에서 경막(cervical fascia)을 따라 여러 공간에서 특징적인 농양소견을 보였으며 1예를 제외하고 11예에서는 가스를 동반한(gas forming) 농양이었다(Fig. 2). 안면에서 시작되어 경부로 진행된 1예를 제외한 11예에서는 농양이 경부에서 시작하였는데 이중 4예에서는 농양이 종격동, 흉막강까지 파급되었다.

치 료

모든 환자에서 입원 시 2가지 이상의 항생제를 정맥 주사하였다. 9예에서 3세대 cephalosporin과 aminoglycoside 그리고 clindamycin(혹은 metronidazole)로 치료하였으며, 이외에 3세대 cephalosporin 대신에 2세대 cephalosporin이나 amoxacillin - clavulanic acid 등을 사용한 경우가 3예에서 있었고, 균 배양검사 후에 vancomycin으로 항생제를 교체한 경우가 1예 있었다. 수술적 치료는 12예 모두에서 시행하였고 이중 7예는 내원 1병일 이내에 수술을 시행하였으며 2병일과 3병일에 각각 2예에서, 4병일에 수술적 치료를 시행한 경우는 1예에서 있었다. 수술적 치료는 전 예에서 경부를 통해 시행하였고 괴사된 조직을 최대한 광범위하게 제거하였으며, 병의 진행정도에 따라 수술 후 피부봉합을 시행하지 않고 개방창을 유지시킨 환자가 5예에서 있었다(Fig. 3). 이들은 수술 후에도 개방된 수술부위를 통해 매일 2~3회 괴사된 조직제거 및 항생제 세척을 시행하였고 염증소실 후 피부봉합 혹은 결손부위를 재건하였다. 종격동염이 있었던 3예 중 2예에서는 개흉술(thoracotomy)를 시행하였다.

치료결과 및 합병증

전체 12예 중 5예는 합병증 없이 퇴원하였으나 7예에서

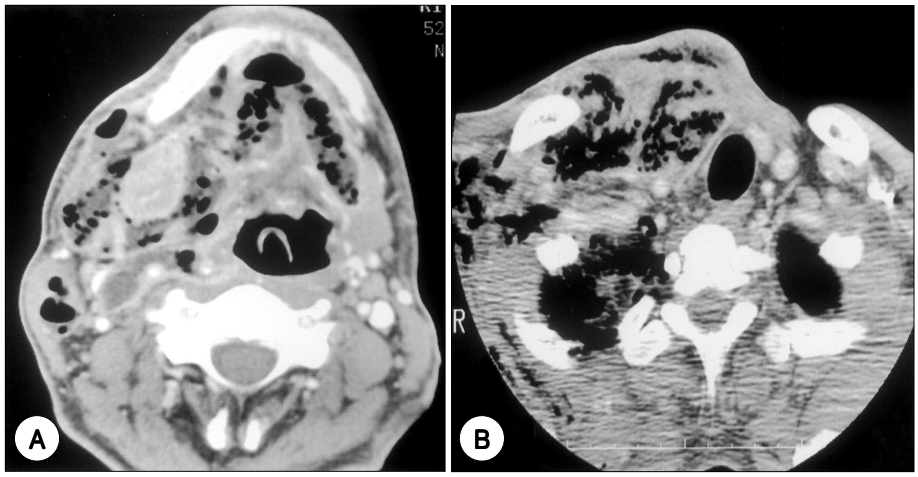

Fig. 2. A and B : Computed tomography scan with constrast in the axial plane demonstrates progressive muliple abscess with air in multiple neck space (in case 4).

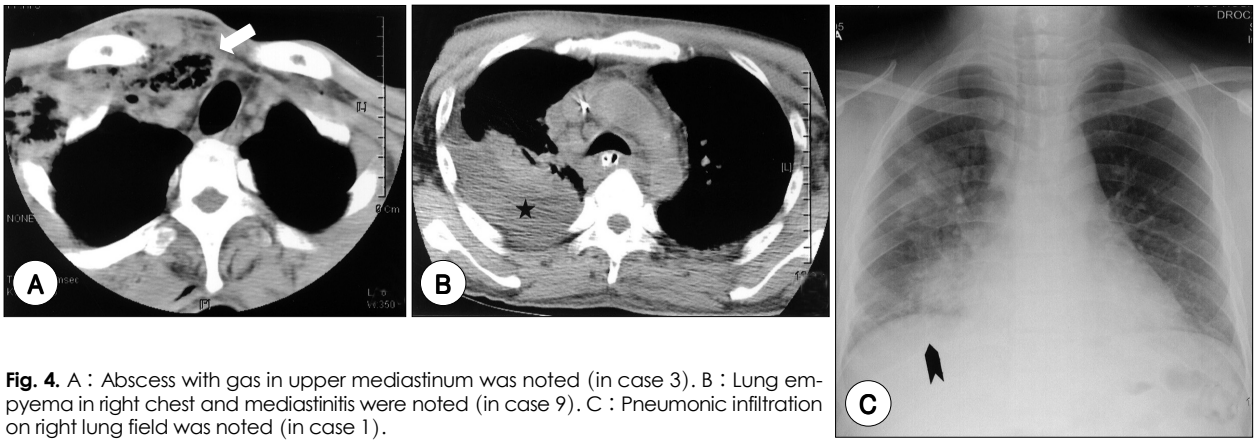

Fig. 4. A : Abscess with gas in upper mediastinum was noted (in case 3). B : Lung empyema in right chest and mediastinitis were noted (in case 9). C : Pneumonic infiltration on right lung field was noted (in case 1).

는 다양한 합병증이 발생하였다. 4예에서는 피부 결손이 발생하였고 종격동염이 3예, 패혈증이 2예에서 발생하였으며, 폐농양, 폐렴 및 누공형성이 각각 1예씩 발생하였다(Fig. 4). 이중 의식불명으로 내원하여 폐농양과 패혈증으로 진행되었던 1예와 당뇨 및 만성 골수성 백혈병에 패혈증이 병발했던 1예에서는 내원 12병일과 6병일에 각각 사망하였다. 피부결손이 있었던 4예 중에서 1예는 대흉근피판을 이용하여 결손부위를 재건하였고 2예에서는 염증치료가 끝난 후에 일차봉합을 하였으며 1예에서는 국소피판술을 이용하여 봉합하여 모두 2차 합병증 없이 퇴원하였다(Table 2).

고 찰

괴사성 근막염은 1871년 Joseph Jones[5]가 " hospital gangrene "으로 보고한 후 hemolytic streptococcal gangrene,[6] non - clostridial gangrene 등으로 불리워지다가 1952년 Wilson[7]에 의해 처음 제안된 후 널리 사용되고 있다. 괴사성 근막염은 초기에는 피부 표피층과 심부의 근육층의 변화없이 근막층과 피하지방층을 따라 혈관의 허혈상태와 괴사가 나타나다가 병이 진행되면서 표피와 근육층으로의 염증 및 괴사작용이 확산되는 것으로 알려져 있다.[8)9)] 이때 일어나는 허혈과 괴사작용이 항생제의 침투를 어렵게 하여 병의 진행을 촉진하며 외과적 처치의 지연시 치명적인 합병증의 원인이 되기도 한다.[10] 병의 진행시 나타나는 근막과 지방조직의 액화괴사는 연쇄구균 등에 의해 분비되는 lipase, hyaluronidase, streptokinase 등에 의해 일어난다고 알려져 있다.[11]

괴사성 근막염은 위험인자로서 당뇨병, 알코올 중독, 악성종양, 심한 영양결핍, 간경화, 심한 말초혈관성질환, 후천성 면역결핍증(AIDS) 등을 기저질환으로 가진 환자에서 잘 발생하고,[12] 건강인(immunocompetent people)에서는 잘 생기지 않지만 외상이나 수술, 편도 주위 농양의 합병증 또는 특별한 원인 없이 건강인에서 발생한 경우도 보고되고 있다.[2]

본 증례의 경우 당뇨병이 5예에서 있었고 이중 2예에서는 치료를 제대로 하지 않은 경우였고, 알코올 중독이 의심되면서 신부전증 있는 경우가 1예 있었으며 만성 골수성 백혈병 1예, 다카야스씨병과 버거씨병과 같은 말초혈관성 질환이 각각1 예에서 있었다. 만성 골수성 백혈병 환자인 경우 1년전 골수이식을 시행받고 치료중인 환자로 최근 전신상태가 좋지 않아 내과에 입원했다가 전원된 경우이고, 다카야스씨 병인 경우에는 장기간 스테로이드과 소염진통제를 복용한 환자였다. 위험인자가 없이 건강하게 지냈던 나머지 4명의 환자 중 1예는 잦은 편도선염으로 개인의원에서 cobulator를 이용하여 수술을 받은 후에 빠르게 진행되는 경부 농양과 호흡곤란으로 광범위하게 괴사조직제거와 배농술 및 기관절개술을 함께 시행한 경우였으며 4명 모두 사망 등의 중대한 합병증 없이 퇴원하여 좋은 경과를 보였다.

괴사성 근막염을 일으키는 원인균은 호기성 - 혐기성균의 혼합 감염에 의한 경우, A군 연쇄구균 감염, 그리고 *Clostridium perfringens* 감염의 세 군으로 나뉜다.[13] 본 연구에서는 총 12예에서 균 배양검사를 시행하였고 7예에서는 혐기성 세균배양검사를 시행하였는데 1예는 호기성 및 혐기성 세균이 모두 배양되지 않았고 혐기성 세균배양 7예 중 3예는 혐기성 세균이 배양되지 않았다. 본 연구에서 혼합 감염이 원인이 된 경우가 총 4예에서 있었으며(Table 2) 이중 세가지 균주가 배양되었던 1예(증례 4)을 제외하면 모두 3예에서 혼합 감염에 의한 괴사성 근막염이 나타났다. 일반적으로 혼합 감염에 의한 괴사성 근막염인 경우에는 소화기나 요로계의 점막 손상 후에 잘 발생하며 피하의 가스 형성이 심한 것으로 알려져 있다.[14] A군 연쇄구균에 의한 괴사성 근막염은 최근 발생빈도가 증가되는 추세이며 당뇨, 동맥 경화증의 기저 질환이 있는 환자뿐 아니라 건강한 사람에서도 타박상 등의 사소한 외상 후에 괴사성 근막염을 일으킬 수 있는 것으로 알려져 있다. 연쇄구균 중에는 A군 β - 용혈성 연쇄구균(*S. pyogens*)이 괴사성 근막염을 일으키는 대표적인 균주로서 저개발국가일수록 비율이 높고 예후가 나쁜 것으로 알려져 있으나,[15] A군 α - 용혈성 연쇄구균도 면역력이 저하된 환자에서 패혈증과 쇽을 일으킬 수 있고[13] 괴사성 근막염에서 배양된 보고도 있다.[2] 본 연구에서는 β - 용혈성 연쇄구균이 3예에서 확인되었는데 A군, B군, C군이 각각 1예씩이었고 2예는 당뇨병 환자, 1예는 버거씨병 환자로서 모두 합병증이 발생하였으며, A군 α - 용혈성 연쇄구균은 모두 4예에서 확인되었고 이들 중 2예에서는 다카야스씨병으로 스테로이드를 사용하던 환자와 당뇨병 환자가 포함되어 있었고 나머지 2예는 건강한 사람이로서 1예에서만 합병증이 동반되었다. *Clostridium* 감염은 총상 후에 흔히 발생하며, 근괴사가 보다 특징적이고 근막은 비교적 보존되는 gas gangrene(Clostridial myonecrosis)의 경과를 보이나, 괴사성 근막염도 일으킬 수 있고 전신 독성이 발생할 경우에는 다른 균에 의한 경우보다 경과가 매우 빨라 대개 48시간 내에 사망하는 것으로 알려져 있으나,[16] 본 연구에서는 발견되지 않았다.

진단은 초기의 경우 다른 경부의 봉와직염 혹은 농양과의 구분이 쉽지 않으나 혼합 감염시에 잘 나타나는 연부조

직의 공기음영이 진단에 도움이 될 수 있는데 Maisel 등은 66.7%[17]에서, Tovi 등은 46.7%[18]에서 나타날 수 있다고 보고하였다. 또한 컴퓨터 단층 촬영 상 근막을 따라 보이는 공기음영이 내부조직을 나누는 듯한 특징적인 소견이 보일 수 있다(Fig. 2). 본 연구의 환자에서는 12예 중 1예를 제외하고 11예(91.7%)에서 연부조직의 공기음영이 나타났다. 병변이 진행되면서 피부의 허혈로 피부색이 변할 수 있고 수포나 괴사가 나타날 수도 있다(Fig. 1). 본 증례에서도 5예에서 피부증상이 있었는데 이중 2예에서는 피부수포가 있었고 4예에서 피부괴사가 일어나 피부결손을 초래했다.

검사실 검사상으로는 백혈구증다증, 세균의 용혈작용으로 인한 빈혈 및 고빌리루빈혈증, 피하지방의 용해로 인한 저칼슘혈증, 저알부빈혈증 등이 생길 수 있고 병의 진행에 따라서는 패혈증으로 인한 다양한 혈액소견을 보일 수 있다.[19] 본 연구에서 백혈병이 있었던 1예와 내원시 백혈구가 정상이였던 1예를 제외하고 10예의 백혈구수를 보면 평균 24,677개/mm^3로 일반적인 심부감염에 비해 높은 백혈구 수치를 보였다.

치료는 앞서 설명한 바와 같이, 허혈과 괴사된 조직으로는 항생제의 투여가 용이하지 않고 병의 진행이 빠르므로 괴사성 근막염이 의심될 경우 방사선학적 검사로 정확한 병변의 위치와 수술시 발생할 수 있는 위험요소를 확인한 후 가능하면 빨리 수술적 치료를 시행해야 한다. 본 연구에서도 12예 모두에서 경부를 통한 배농하고 괴사조직을 광범위하게 제거하였는데 내원 2일 이내 조기에 수술을 시행한 경우가 9예에서 있었다. 수술시 가능하면 괴사된 모든 조직을 제거하고 배농하는 것이 좋다. 초기에 속하는 병변일 경우 괴사조직을 제거한 뒤 배액관을 삽입하고 피부를 봉합할 수도 있으나 진행되어 경부의 넓은 공간이 괴사된 경우 1회 수술로 충분히 괴사 조직을 제거하기 어려우므로 절제부위를 봉합하지 않고 개방창으로 노출시킨 후, 술후에도 반복적으로 괴사된 조직을 절제하고 항생제가 섞인 용액으로 반복적으로 세척한다. 본 증례의 경우 괴사된 범위가 넓고 심한 경우와 피부괴사가 광범위하게 일어났던 5예에서는 창상을 개방한 뒤 매일 수 차례 괴사된 조직을 제거하였고, 이 중 증례 4에서는 병의 초기에 괴사성 근막염으로 의심하지 않아 항생제치료만 5일간 시행하였는데 치료중간에 약간의 호전을 보였던 것이 빠른 진단과 치료에 악영향을 주어 괴사의 범위가 커졌고 술후 24일 동안 괴사된 조직을 제거한 뒤 컴퓨터 단층 촬영을 통해 종격동과 경부심부에 병변이 남지 않은 것을 확인한 뒤에 광범위한 피부결손 부위를 대흉근피판을 이용하여 재건하여 피부수축이나 감염 없이 치유 후 퇴원하였다.

괴사성 근막염도 다른 심부감염에서와 같이 철저하고 지속적인 기도 확인과 적절하고 신속한 기도 처치가 필요하다. 본 연구에서도 호흡곤란이 있었던 4예에서 기관절개술과 기관삽관술을 시행하였는데 증례 9와 증례 11에서는 초기에 확인한 기도에는 문제가 없었으나 기관절개술 시행 전일 목안의 이물감으로 기침과 불편감이 있었다고 하여 익일 내시경을 시행한 결과, 기도가 90%이상 폐쇄된 양상을 보이면서 심한 호흡곤란을 느껴 응급으로 기관절개술을 시행한 경우이다. 따라서 기도 폐쇄의 다양한 증상에 대한 주의 깊은 관찰이 필요하며 병의 진행에 따라 짧은 시간내에도 기도폐쇄를 일으킬 수 있으므로 필요시 기도확보를 위한 기관삽관술 혹은 기관절개술이 고려되어야함을 늘 유념해야 한다.

경부 괴사성 근막염의 합병증은 호흡기 폐색, 흡인성 폐렴, 경동맥 및 경정맥 색전, 종격동염, 흉막염, 심장막염, 피부괴사 등의 국소적인 합병증과 패혈증과 신부전, 쇽 등의 전신적인 합병증이 있다. 이러한 이유로 사망률이 5%에서 많게는 73%까지 보고되고 있다. Park 등이 보고한 증례에서도 3예의 환자 중 2예에서는 전격성 또는 전신독성을 동반한 경과를 보여 이 중 1예에서는 종격동염과 폐렴으로 사망하였다.[20] 본 연구에서도 종격동염, 폐농양 그리고 패혈증이 함께 있었던 증례 3과, 백혈병의 악화와 함께 패혈증이 동반되었던 증례 9에서 사망하여 전격성 또는 전신독성을 동반한 괴사성 근막염의 높은 사망률(16.7%)을 보여주었다. 높은 사망률이 주로 진단의 지연으로 인해 치료시기를 놓치거나 기저질환이 있는 경우에 기인하는 것으로 되어 있으나 본 증례의 경우 치료시기는 환자의 내원 후부터는 지연되지 않았으나 병의 진행이 빠르고 증례 9인 경우 백혈병이라는 기저질환에 의해 면역성과 전신상태가 좋지 않아 패혈증에서 회복되지 않았다고 생각된다.

결 론

괴사성 근막염은 근막을 따라 빠르게 진행하면서 다양한 국소 및 전신합병증을 유발하고 갑작스러운 기도 폐쇄로 생명을 위협하는 병으로, 본 증례에서와 같이 기저질환을 동반한 환자에서 호발하며 심화된 양상으로 나타난다. 괴사성 근막염의 초기에는 다른 심경부감염과 임상양상이 유사할 수 있으므로 특히 기저질환이나 면역기능이 저하된 위험군에서는 괴사성 근막염을 염두에 두고 진단적 접근을 해야 한다.

괴사성 근막염은 다양한 균주에 의한 혼합 감염이 흔하

게 나타나므로 혐기성 세균을 포함한 세균배양검사가 필요하고 이에 따른 적절한 항생제 치료가 필요하나, 대부분 병의 빠른 진행과 합병증 유발의 가능성이 높으므로 조기에 빠른 배농 및 괴사조직의 광범위절제가 요구되며, 필요시 개방창을 통해 지속적으로 치료하는 것이 병의 회복이 도움이 되리라 사료된다.

중심 단어 : 괴사성 근막염 · 경부심부감염.

REFERENCES

1) Sonne JE, Kim SB, Frank DK. *Cervical necrotizing fasciitis as a complication of tonsillectomy. Otolaryngol Head Neck Surg 2001; 125:670-2.*
2) Rouse TM, Melangoni MA, Schulte WJ. *Necrotizing fasciitis: A preventable disaster. Surgery 1982;92:765-70.*
3) Neven S, Ranko M, Zlatko M, Marijan K. *Necrotizing fasciitis after peritonsillar abscess in an immunocompetent patient. J Laryngol Otol 1999;113:759-61.*
4) Henrich DE, Smith TL, Shockley WW. *Fatal craniocervical necrotizing fasciitis in an immunocompetent patient: A case report and literature review. Head Neck 1995;17:351-7.*
5) Jones J. *Investigation upon the nature, cause and treatment of hospital gangrene as it previaled in the Confederate Armies 1861/1865. New York U. S. Sanitary commission, Surgical Memories of the War on Rabellin;1871.*
6) Meleney FL. *Hemolytic streptococcus gangrene. Arch Surg 1924; 34:316.*
7) Wilson B. *Necrotizing fasciitis. Am Surg 1952;18:416-31.*
8) Klabacha ME, Stankiewicz JA, Clift SE. *Severe soft tissue infection of the face and neck: A classification. Laryngoscope 1982;92:1135-9.*
9) Langford FP, Moon RE, Stolp BW, Scher RL. *Treatment of cervical necrotizing fasciitis with hyperbaric oxygen therapy. Otolaryngol Head Neck Surg 1995;112:274-8.*
10) Cortsen MJ, Shamji FM, Odell PF, Frederico JA, Laframboise GG, Reid KR. *Optimal treatment of descending necrotising mediastinitis. Thorax 1999;52:702-8.*
11) Barker FG, Leppard BJ, Seal DV. *Streptococcal necrotizing fasciitis: Comparison between histological and clinical features. J Clin Pathol 1987;40:335-41.*
12) Whitesides L, Cotto-Cumba C, Myers RA. *Cervical necrotizing fasciitis of odontogenic origin: A case report and review of 12 cases. J Oral Maxillofac Surg 2000;58:144-51.*
13) Wessels MR. *Streptococcal and enterococcal infections. In: Brqunwald E. Fauci AS, Kasper DL, Hauser SL, Longo DL, Jameson JL, editors. Harrison's principles of internal medicine. 15th ed. McGraw-Hill;2001. p.901-9.*
14) Stevens DL. *Infections of the skin, muscle, and soft tissues. In: Braunwald E, Fauci AS, Kasper DL, Hauser SL, Longo DL, Jameson JL, editors. Harrison's principles of internal medicine. 15th ed. McGraw-Hill;2001. p.821-5.*
15) Hassel M, Fagan P, Carson P, Currie BJ. *Streptococcal necrotizing fasciitis from diverse strains of Streotococcus pyogenes in tropical northern Australia: Case series and comparison with the literature. BMC Infectious Diseases 2004;4:60.*
16) Kasper DL, Zalenznik DF. *Gas gangrene, antibiotic-associated colitis, and other clostridial infections. In: Braunwald E, Fauci AS, Kasper DL, Hauser SL, Longo DL, Jameson JL, editors. Harrison's principles of internal medicine. 15th ed. McGraw-Hill;2001. p.922-7.*
17) Maisel RH, Karlen R. *Cervical necrotizing fasciitis. Laryngoscope 1994;104:795-8.*
18) Tovi F, Fliss AM, Zirkin HJ. *Necrotizing soft-tissue infections in the head and neck: A clinical pathological study. Laryngoscope 1991; 101:619-25.*
19) Rea WJ, Wyrick WJ. *Necrotizing fasciitis. Ann Surg 1970;172:957-64.*
20) Park YH, Park HS, Jun BC, Cho SH. *Three cases of cervical necrotizing fasciitis. Korean J Otolaryngol 2002;45:416-21.*