

복막염이 동반되지 않으면서 복막투석 도관에 증식한 진균(*Alternaria* species) 1예

아주대학교 의과대학 내과학교실, 진단검사의학교실*, 해부병리과학교실†, 복막투석실‡

신도현 · 안상미 · 임선교 · 정희선 · 김명성 · 신규태
이위교* · 임현이† · 길혜련‡ · 김홍수

서 론

복막투석 환자의 복막염 중 진균에 의한 복막염은 1-15%^{1,2)} 정도를 차지하며 사망률은 17-25%³⁾에 이른다고 알려져 있다. 그러나 투석 도관에 육안으로 보일 정도로 진균이 증식집락 됐으나 복막염은 유발되지 않았던 경우가 외국에서 드물게 보고되었으며 *Fusarium moniliform*, *Fusarium oxysporum*, *Curvularia lunata*, *Aspergillus fumigatus*, *Helminthosporium* spp., *Alternaria* spp., *Penicillium* spp.^{4,5)} 등으로 알려져 있다. Buchanan 등⁶⁾은 *Alternaria* spp.에 의한 복막염 동반 없이 투석 도관에 진균 집락체가 형성된 예를 보고 한 바 있으나 우리나라에서는 보고된 증례가 없었다.

최근 본원에서 복막염을 동반하지 않으면서 투석 도관에 육안으로 보일 정도로 *Alternaria* spp.에 의한 진균 집락체가 형성된 사례가 있어 문헌 고찰과 함께 보고하는 바이다.

증 례

환 자 : 박○례, 58세, 남자

주 소 : 육안으로 보이는 복막투석 도관 내 이물질

현병력 : 20년 전 제 2형 당뇨병 진단 받고 인슐린으로 조절해오다 4년 전 당뇨병성 신증에 의한 만성 신부전증으로 외래 추적 관찰해오다 2년 전부터 말기 신부전증 진단 받고 복막투석을 시작하였다. 내원 4개

월 전부터 투석 도관 내부 (체외 도관 배출부위로부터 원위부 15 cm)에 3-4 mm 크기로 눌러도 떨어지지 않는 2개의 연한 황갈색의 원형 이물질 (Fig. 1)이 발견되어 외래에서 배액관 (transfer set)을 교환하였다. 당시 환자는 발열, 복통 등의 특이 증상은 없었으며 복막투석액의 복막염 일반검사에서도 정상소견을 보였고 세균 및 진균 배양검사도 음성이었다. 투석 도관 내 이물질은 2개월 동안 변화가 없었고, 복막투석액 재검사에도 정상소견이었고 배양검사 역시 모두 음성이었다. 그러나 티타늄 어댑터에 바로 인접한 투석 도관 내부에 고정된 흑색 이물질 (Fig. 2)이 발견되어 티타늄 어댑터 교환 및 어댑터 원위부의 이물질을 포함한 투석 도관의 일부를 절제하였고, 조직검사를 의뢰한 결과 진균류임 (Fig. 3)이 확인되어 복막투석 도관 제거를 위해 내원하였다.

가족력 : 동생 (제 2형 당뇨병)

과거력 : 3년 전에 급성 심근경색증 (우 관상동맥 협착)으로 입원 치료하였다.

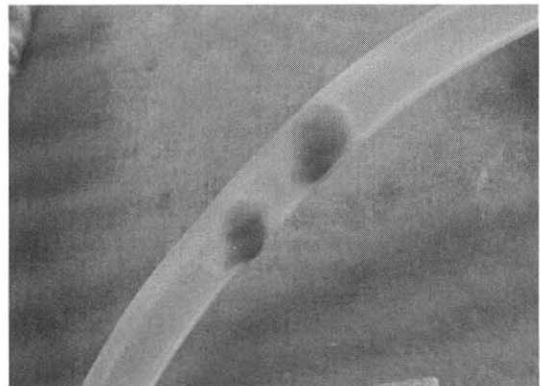

Fig. 1. Three and 4 mm sized two black - brown colored round immobile plaques were seen in the peritoneal dialysis catheter lumen.

접수 : 2004년 2월 23일, 승인 : 2004년 4월 9일
책임저자 : 김홍수 경기도 수원시 영통구 원천동 산 5
아주대학교병원 신장내과
Tel : 031)219-5132, Fax : 031)219-5109
E-mail : nephrohs@ajou.ac.kr

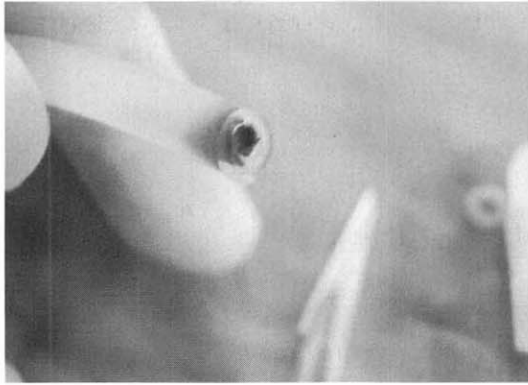


Fig. 2. Transection view of the immobile black plaque in peritoneal dialysis catheter lumen (located in near the titanium adaptor). Plaque could not be removed by forceps.

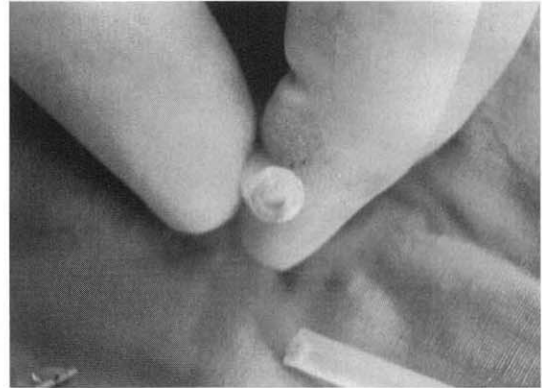


Fig. 4. Transection of the peritoneal dialysis catheter. There was firmly attached plaque on catheter lumen that cannot be removed by forceps.

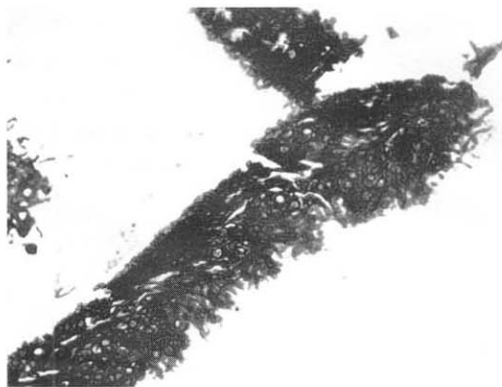


Fig. 3. Clumps of branched and septated hyphae (periodic acid-Schiff $\times 400$).

진찰 소견 : 내원 당시 이학적 검사에서 혈압 130/90 mmHg, 맥박 74회/분, 체온 36.5°C, 호흡수 18회/분이었으며 흉부 청진에서 심 잡음은 들리지 않았고 호흡음은 정상이었다. 복부 청진상 장음은 정상이었으며 압통은 없었다. 복막투석 도관이 좌하복부에 삽입되어 있었으며 하지부종은 관찰되지 않았다.

검사 소견 : 혈액검사에서 백혈구 $8,350/\text{mm}^3$ (호중구 76.6%, 림프구 15.2%, 단핵구 4.9%), 혈색소 10.5 g/dL, 헤마토크리트 29.9%, 혈소판 $224,000/\text{mm}^3$ 이었다. 혈청 생화학검사서 혈중 요소질소 39.8 mg/dL, 크레아티닌 12.5 mg/dL, 총단백 6.3 g/dL, 알부민 3.2 g/dL, AST 26 IU/L, ALT 27 IU/L, 총 빌리루빈 0.7 mg/dL, 칼슘 8.5 mg/dL, 인산염 6.0 mg/dL, Na 137 mEq/L, K 4.0 mEq/L, Cl 96 mEq/L였다.

복막투석액 일반검사에서 투석액은 투명하였으며 단백질 88 mg/dL, 세포수 $39/\mu\text{L}$ (호중구 22%, 림프구 57%, 단핵구 15%, 호산구 4%)이었다. 복막투석액 세균 및 진균 배양검사 모두 균주는 자라지 않았다.

치료 및 경과 : 외과에 의뢰하여 수술실에서 투석도관 외부를 베타딘 소독을 한 후 무균적으로 도관을 제거하였다. 복강 내부에 위치했던 도관에는 육안적인 진균 집락체가 관찰되지 않았으며, 복강 외부에 위치한 원형 집락체 부위를 단면 절제한 결과 도관내부에 4 mm 크기인 두 개의 흑황색 원형 진균 집락체를 관찰할 수 있었다 (Fig. 4). 집락체는 투석 도관에 완전 고정되어 있어 검자 (forceps) 등으로 제거할 수 없었다. 집락체가 있는 투석 도관을 부분 절제하여 세균 및 진균배지에 배양한 결과 세균배지에는 동정되는 균주는 없었으나 진균배지에는 *Alternaria* spp.가 자랐다 (Fig. 5, 6). 이후 환자는 내경정맥을 통해 임시 혈액투석을 받았고, 합병증 없이 퇴원하여 지속적인 혈액투석을 위해 동정맥루 형성술을 시행 받았으며 현재 외래 추적 관찰 중이다.

고 찰

복막투석 환자에서 흔한 합병증인 복막염은 포도상구균이 50% 이상으로 가장 흔하지만⁷⁾ 그람음성균인 *Serratia*, *Enterobacter*, *Pseudomonas*, *Nocardia*⁸⁾ 및 진균에 의한 복막염도 증가하는 추세이다. 진균에 의한 복막염의 가장 흔한 균주는 *Candida albicans*와

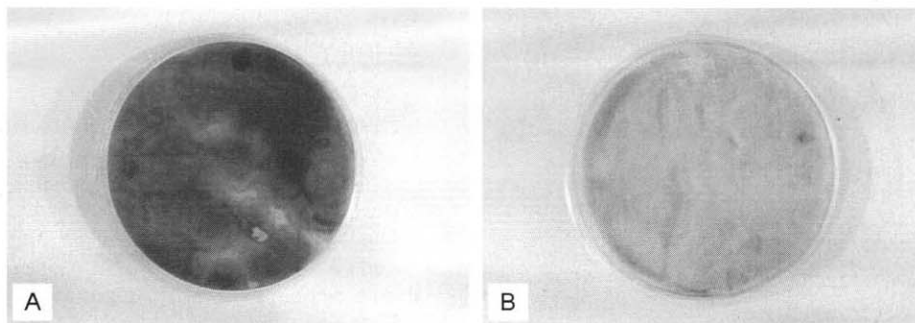


Fig. 5. Sabouraud dextrose agar showing whitish brown colonies (B) and black pigment on reverse side (A).

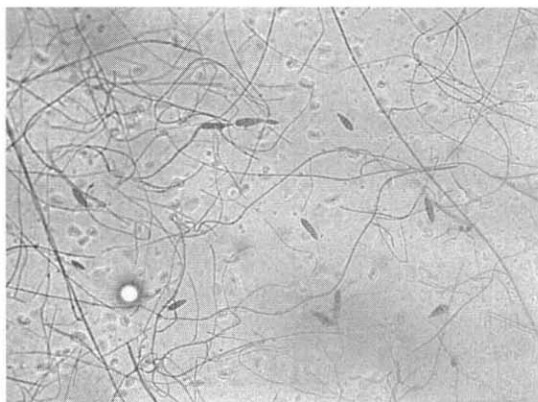


Fig. 6. Microscopic finding showing club-shaped conidia which have the horizontal and transverse septa (Lactophenol cotton blue stain, $\times 200$).

*Candida tropicalis*이며⁹⁾ 그 외 다른 *Candida* spp., *Fusarium* spp., *Rhodotrula* spp., *Aspergillus* spp. 등으로 알려져 있으며, 광범위 항생제의 전신적 또는 복강 내 투여 증가로 인한 기회 감염의 증가가 원인 요소로 작용한다. 진균 복막염시에는 대부분의 경우에서 재발성 복막염으로 인해 항진균제 투여만으로 치료가 어려워 투석 도관의 제거가 필요하다고 알려져 있으며, 치료 실패의 원인은 투석 도관 내부에 존재하는 미세 균주집락 (micro-organization colonization) 으로 인한 항진균제 내성이 주요 요인으로 알려져 있다.

투석 도관 내부에 진균이 집락하더라도 반드시 복막염이 발생하는 것은 아니며 복막염을 동반하지 않으면서 복막투석 도관 내부에 육안으로 보일 정도로 진균이 집락한 한 경우는 몇 차례 보고된 바 있는데,

대부분의 예에서 투석 도관의 제거가 필요하였다⁴⁾.

Alternaria spp.는 주위에 흔한 부패 유기성 균주 (saprophytic fungus)로 인체 내 감염은 거의 일으키지 않는 것으로 알려져 있지만, 후천성 면역결핍증 환자와 같이 면역력이 저하되었거나 항생제를 사용하여 기회감염의 위험성이 증가된 경우에 복막염 등이 발생하였다¹⁰⁻¹²⁾. 본 증례의 경우에서처럼 복막염을 동반하지 않으면서 복막투석 도관에 육안으로 보일 정도의 *Alternaria* spp. 집락체가 형성된 외국의 예가 있었다⁶⁾. 그 환자에서는 투석 도관 내부에 5-8 mm 크기로 3개의 고정된 집락체가 6개월 동안 증식하였고 마찬가지로 복막염의 소견은 없었으나 복막액 배양검사에서 *Alternaria* spp.가 동정되었으며 복막투석 도관을 완전 제거하지 않고 부분 절제 및 항진균제 투여만으로 치료가 가능하였다. 환자는 1개월 전 세균성 복막염으로 광범위 항생제를 투여 받은 적이 있어 기회감염의 가능성이 높았다.

Huang 등⁵⁾은 투석도관에 진균 집락체가 형성되면서 반드시 복막염을 동반하지는 않지만, 복막염이 발생하였을 때 그 위험성과 재발 등의 치료의 어려움을 고려하여 투석 도관을 전부 제거하는 것이 바람직하다고 하였다. 진균 집락체가 있는 부위만 일부 절제해서 치료가 가능했던 경우¹³⁾가 있었으나 재발의 위험성이 높았다. 그리고 amphotericin-B를 투석 도관 내로 투여하여 도관 제거 없이 치료한 예¹⁴⁾도 있었지만, 치료의 성공은 진균의 투석 도관 내 침투정도에 달렸고, 복막염이 없더라도 즉각적인 도관의 제거가 필요함을 강조하였다. DeVault 등¹⁵⁾은 복막염을 동반하지 않으면서 *Alternaria* spp.와 같이 부패 유기성 균주인 *Curvularia lunata*에 의한 복막투석 도관 내부의 진

균 집락체로 인한 투석 도관의 폐색을 보고하였는데, *Curvularia*와 *Fusarium* 등의 균주가 실라스틱 (silastic)으로 만들어진 투석 도관의 침습에 용이한 어떤 물질을 분비하는 것으로 여겨진다고 하였다. 이 경우에서도 투석 도관을 제거하였고 항진균제의 투여는 필요하지 않았다. Sekkerie 등⁴⁾은 투석 도관에 *Helminthosporium*에 의한 진균 집락체가 형성된 예를 보고하면서 문헌 고찰을 통해 이러한 미약한 병원체에 의한 진균집락 형성 시에는 복막염이나 투석도관의 폐색이 될 때까지 제거를 하지 않고 경과관찰만 할 수도 있으나, Huang 등⁵⁾의 경우처럼 복막염의 합병증 및 치료의 난점을 고려하여 즉각적인 도관 제거가 필요하다고 하였다.

요약하면, *Alternaria* spp.와 같은 미약한 병원성 진균에 의해 복막염이 동반하지 않으면서 진균 집락체가 형성되었을 때 증례에서 보듯이 항진균제 투여나 부분절제만으로도 치료가 가능한 예도 있었지만 많은 경우에서 도관 제거가 필요하였다. 본 저자들은 우리나라에서 처음으로 복막염, 투석 도관 폐쇄 등의 합병증을 동반하지 않으면서 복막투석 도관에 *Alternaria* spp.에 의해 육안으로 보일 정도의 진균 집락체가 형성된 예를 보고하는 바이다. 그리고 면역결핍 상태, 항생제 투여, 면역억제제 투여 등으로 비병원성 진균에 의한 단순 집락 및 복막염의 위험성이 증가하고 있어 추후에 이러한 미약한 병원성 진균에 의한 집락체가 형성되었을 경우 복막염 또는 투석 도관 폐색 등의 합병증이 없다면 경과 관찰만 할 수 있으나 복막염의 발생 위험성 및 치료의 어려움을 고려하여 즉각적으로 투석 도관을 제거하는 것이 적절할 것이다. 그러나 투석 도관의 완전 제거가 아닌 부분절제, 항진균제 투여 등으로 치료가 가능한 경우도 있었으므로 치료의 방법(modality)에 대해서는 더 많은 사례와 연구가 필요할 것으로 사료된다.

= Abstract =

A Case of Visible *Alternaria* spp. Colonization on Peritoneal Dialysis Catheter without Peritonitis in a CAPD Patient

Do Hyun Shin, M.D., Sang Mi Ahn, M.D.
Sun-Gyo Lim, M.D., Hee Seon Jeong, M.D.
Myung Seong Kim, M.D., Gyu-Tae Shin, M.D.
Wee Gyo Lee, M.D.*, Hyunee Yim, M.D.†
Hae Ryun Kil, R.N.† and Heungsoo Kim, M.D.

Department of Nephrology, Anatomic Pathology†
and Laboratory Medicine,
Ajou University School of Medicine, Suwon, Korea

Visible fungal colonization on peritoneal dialysis catheter is a rare complication and it was not reported yet in Korea. We here report a case of *Alternaria* spp. colonization on peritoneal dialysis catheter without peritonitis. A 58-year-old man on continuous ambulatory peritoneal dialysis for 2 years, noticed 3-4 mm sized two black-brown immobile fungal colonization plaque on peritoneal catheter lumen (15 cm distal from catheter exit site). The dialysate effluent was clear and culture for fungus and bacteria was negative. Peritoneal catheter was removed and culture from the plaque revealed saprophytic fungus, *Alternaria* species. The catheter removal alone was sufficient for the treatment. He is on hemodialysis thereafter. (**Korean J Nephrol 2004; 23(3):523-527**)

Key Words : Fungal colonization, *Alternaria*, Peritoneal dialysis catheter

참 고 문 헌

- 1) Holley JL, Bernardini J, Piraino B : Infecting organisms in continuous ambulatory peritoneal dialysis patients on the Y-set. *Am J Kidney Dis* 23:569-573, 1994
- 2) Kerr CM, Perfect JR, Craven PC : Fungal peritonitis in patients on continuous ambulatory peritoneal dialysis. *Ann Intern Med* 99:334-337, 1983
- 3) Saran R, Goel S, Khanna R : Fungal peritonitis in continuous ambulatory peritoneal dialysis. *Int J Artif Organs* 19:441-445, 1996
- 4) Sekkerie M, Holmes C, Ranjit U, Kauffman CA : Grossly visible fungal colonization of a Tenckhoff catheter a case report and literature review.

- Perit Dial Int* 11:85-87, 1991
- 5) Huang JW, Chu TS, Wu MS, Peng YS, Hsieh BS: Visible *Penicillium* spp. colonization plaques on a tenckhoff catheter without resultant peritonitis in a peritoneal dialysis patient. *Nephrol Dial Transplant* 15:1872-1873, 2000
 - 6) Buchanan WE, Quinn MJ, Hasbargen JA: Peritoneal catheter colonization with *Alternaria*: successful treatment with catheter preservation. *Perit Dial Int* 14:91-92, 1994
 - 7) Saklayen MG: CAPD peritonitis, incidence, pathogens, diagnosis, and management. *Med Clin North Am* 74:997-1010, 1990
 - 8) Nolph KD, Sorkin MI: Diagnosis and treatment of peritonitis, in Moncrief JW, Popovich RP: CAPD Update. New York, Masson Publishing USA, Inc., 1981
 - 9) Eisenberg ES, Leviton I, Soeiro R: Fungal peritonitis in patients receiving peritoneal dialysis: Experience with 11 patients and review of the literature. *Rev Infect Dis* 8:309-321, 1980
 - 10) Wiest PM, Wiese K, Jacobs MR, Morrissey AB, Abelson TI, Witt W, Lederman MM: *Alternaria* infection in a patient with acquired immunodeficiency syndrome. *Rev Inf Dis* 9:799-803, 1987
 - 11) Reiss-Levy E, Clingan P: Peritonitis caused by *Alternaria alternata*. *Med J Aust* 2:44-45, 1981
 - 12) Vogelgesang SA, Lockard JW, Quinn MJ, Hasbargen JA: *Alternaria* peritonitis in a patient undergoing continuous ambulatory peritoneal dialysis. *Perit Dial Int* 10:313, 1993
 - 13) Wegman F, Heilesen A, Horn T: Tenckhoff catheter penetrated by *Aspergillus fumigatus*: a case report. *Perit Dial Int* 8:281-283, 1988
 - 14) Tsai TJ, Chen YM, Hsieh BS, Chen WY, Yen TS: Can intracatheter retention of antifungal agents cure fungal peritonitis? Two cases successfully treated without catheter removal. *Perit Dial Int* 11:355-366, 1991
 - 15) DeVault GA Jr, Brown ST 3rd, King JW, Fower M, Oberle A: Tenckhoff catheter obstruction resulting from invasion by *Curvularia Lunata* in the absence of peritonitis. *Am J Kidney Dis* 2: 124-127, 1985