대한초음파의학회지
2002;21:121 - 128

임신 중 자궁부속기 염전의 초음파진단

아주대학교 의과대학 진단방사선과

이 은 주·김 재 근

=초록=

목적 : 임신 중 자궁부속기 염전의 진단에 있어 초음파검사 및 색도플러 초음파검사의 유용성을 알아보고자 하였다.

대상 및 방법: 수술 후 병리조직학적으로 자궁부속기 염전으로 확진된 임신환자 31예의 초음파검사 및 색도플러 초음파소견을 후향적으로 분석하였다. 초음파소견에서 염전된 혈관경의 유무, 난소의 관찰 여부 및 동반된 자궁부속기 종괴의 유무를 보았고, 색도플러 초음파소견에서 염전된 혈관경, 난소 및 자궁부속기 종괴의 혈류를 관찰하였다. 염전된 혈관경이 관찰되거나, 난소 혈류의 소실소견이 보이는 경우 염전으로 진단하였고, 초음파검사의 진단정확도를 알아보았다.

결과 : 임신 중 자궁부속기 염전 31예 중 25예에서 초음파검사는 염전된 혈관경을 관찰하였고, 6예에서는 관찰하지 못하였다. 4예의 염전된 난소는 변연부에 작은 낭성부위를 갖는 고형성 비대, 1예의 난소과자극증은 2 - 7 cm의 다수의 낭종과 실질 비대의 형태를 보였다. 자궁부속기 종괴는 27예에서 동반되었는데, 종괴의 최대직경은 3.5 - 22 cm(평균 8.4 cm), 낭성 15예(단방성 10예, 다방성 5예), 낭성우세 1예, 혼합성 9예, 고형성 종괴 2예였다. 색도플러 초음파소견에서 염전된 혈관경이 있었던 25예 중 13예에서 내부의 혈류가 관찰되었고, 이 중 12예는 난소 및 자궁부속기 종괴의 혈류가 있었고 1예는 없었다. 나머지 12예는 염전된 혈관경과 난소 모두 혈류가 관찰되지 않았다. 염전된 혈관경을 관찰하지 못했던 6예 중 5예는 난소 혈류가 있었고, 1예는 없었다. 초음파검사 및 색도플러 초음파검사는 25예에서 염전된 혈관경의 소견으로, 1예에서 염전된 혈관경을 관찰하지는 못했으나 난소의 혈류 소실의 소견으로, 31예 중 26예(83.9%)에서 임신 중 자궁부속기 염전을 진단하였다.

결론 : 초음파검사 및 색도플러 초음파검사는 임신 중 자궁부속기 염전의 진단에 유용하였다.

색인단어 : Ovary, torsion
Pregnancy
Ovary, US
Ovary, Neoplasms
Ultrasound (US), Doppler studies

논문접수 : 2001년 10월 15일, 수정제의 : 2001년 11월 30일, 수정논문접수 : 2002년 1월 7일, 논문게재결정 : 2002년 3월 6일
통신저자 : 이은주, (442 - 749) 경기도 수원시 팔달구 원천동 산5, 아주대학교 의과대학 진단방사선과
Tel. (031)219 - 5856 Fax. (031)219 - 5862

서 론

임신 중 자궁부속기 염전은 5000명 임신에 1명에서 발생하는 드문 질환이나, 자궁부속기 염전의 12 - 28%가 임신 중에 발생하여 발생빈도가 드물지는 않다 [1 - 6]. 임신 중 자궁부속기 염전의 임상소견은 비특이적이고, 커진 자궁 때문에 복부촉진이 어려우며, 진단 복강경검사를 시행할 수 없어, 다른 원인에 의한 급성 복증과 감별이 어렵다. 이로 인해 진단이 지연됨으로써 자궁부속기의 경색 및 괴사, 자연 유산 또는 조기 분만 등의 태아의 위험을 야기할 수 있다 [2 - 3]. 그러므로 보존적인 수술이 가능한 조기에 진단하는 것이 중요하다.

자궁부속기 염전의 방사선 진단은 초음파검사를 이용하고 있으나, 비특이적이고 정확하지 않다 [7 - 9]. 또한 색도플러 초음파검사는 염전된 난소 및 자궁부속기 혈류가 소실되는 것을 보여줌으로써 진단에 도움이 되지만, 비특이적이서 염전의 진단보다는 염전된 자궁부속기의 생존 가능성과 연관될 수 있다 [10 - 13]. 최근 이 등은 초음파검사와 색도플러 초음파검사에서 난소와 자궁사이의 연결부위에서 관찰되는 자궁광간막, 난관 및 그 내부의 혈관들을 포함하는 염전된 혈관경(twisted vascular pedicle)과 그 내부에서의 혈류의 발견이 자궁부속기 염전의 진단에 직접적이고 특이적인 소견으로 보고하였다[14]. 또한 임신 중 자궁부속기 염전의 초음파소견 및 진단에 대한 보고는 몇 편의 증례보고 외에는 거의 없었다.

이에 저자들은 임신 중 자궁부속기 염전의 진단에 있어 초음파검사 및 색도플러 초음파검사의 유용성을 알아보고자 하였다.

대상 및 방법

1994년 6월부터 2001년 6월까지 7년간 자궁부속기 염전으로 확진된 104명 중 임신 중에 발생한 예는 35예였고, 이 중 수술 전에 경복부 또는 경질초음파검사를 시행한 31예를 대상으로 초음파소견과 색도플러 초음파소견을 후향적으로 분석하였다. 사용한 초음파 기기는 Ultramark 9 HDI(Advanced Technology Laboratories, Bothell, WA)와 5.0 MHz 경질 탐촉자 및 2 - 4 MHz, 4 - 7 MHz 경복부 탐촉자를 사용하였다. 색도플러 초음파검사는 도플러 진동수 2 - 7 MHz, spatial peak and temporal average intensity 40 - 92 mW/cm2, 펄스 반복주파수(pulse repetition frequency)는 2 - 10 KHz, wall filter는 50 - 100 Hz, 혈류 범위는 4 - 20 cm/sec, 표본 용적 2 - 3 mm, 각도 교정은 60도 이내로 시행하였다.

대상 환자의 연령, 임신 주수, 난소 배란촉진, 난관 결찰 여부 등의 기왕력, 임상 증상을 알아보았다. 진단 후 수술까지의 시간, 수술시 염전의 정도, 위치, 염전된 부위, 염전된 난소와 자궁부속기의 병리소견, 자궁부속기 종양의 동반 여부 및 병리진단을 확인하였다.

초음파검사는 15예에서 경복부 및 경질 초음파검사, 13예에서 경복부 초음파검사만, 3예에서 경질 초음파검사만을 시행하였다. 초음파검사에서 동반된 임신의 소견과 염전된 혈관경의 유무, 크기, 형태 및 내부음영을 관찰하였다 (Fig. 1). 초음파검사상 난소의 혈관경(vascular pedicle)은 자궁과 난소를 잇는 구조로서, 염전이 없는 경우 난관 및 자궁동정맥의 자궁부속기 가지들이 자궁의 외측과 골반외벽사이에 넓게 위치한 자궁광간막 내부에서 비교적 곧거나 사행성의 주행을 보인다. 그러나 난소 및 자궁부속기가 염전되는 경우 이 혈관경을 구성하는 자궁광간막, 난관, 및 혈관들의 염전부위를 관찰할 수 있게 되며, 이를 염전된 혈관경(twisted vascular pedicle)으로 정의하였다. 염전된 혈관경은 자궁과 난소사이, 또는 동반된 자궁부속기 종양의 상부 또는 하부에 위치하며, 단면상으로 관찰되는 경우는 내부에 여러 개의 원형의 저음영 띠를 보이는 과

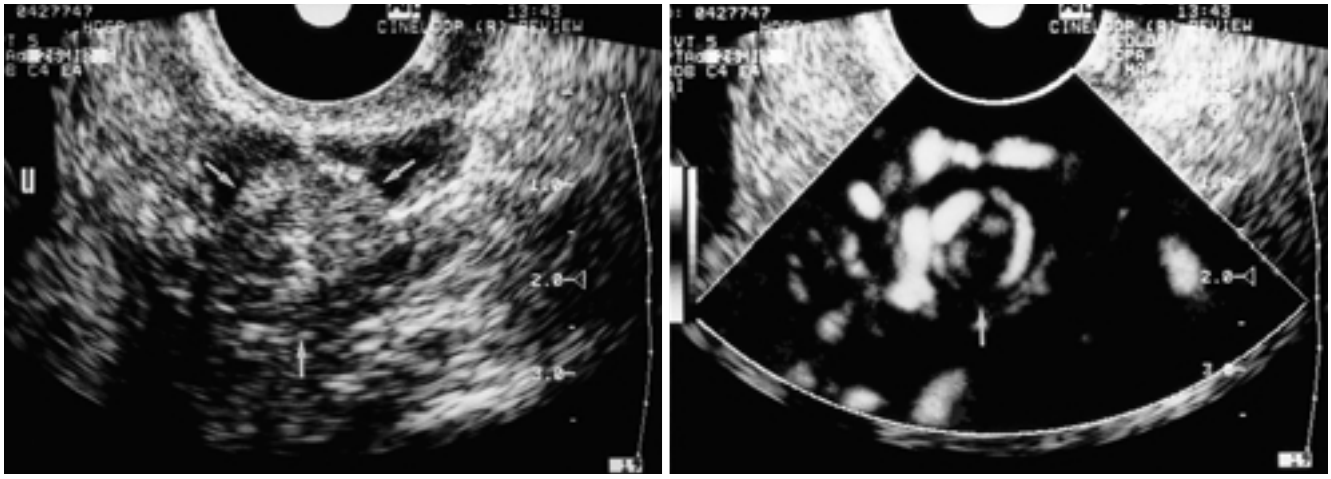

A B

Fig. 1. Axial scan of twisted vascular pedicle on TVS and CDS.
A. TVS shows a 1.7 cm round mass with target appearance adjacent to the ovarian tumor and uterus(u) indicate a twisted vascular pedicle(arrows). **B.** TV-CDS shows circular vascular structures(arrow) within the twisted vascular pedicle.

녁(target) 모양, 종단면상으로는 불균일한 내부음영의 새부리(beak) 모양, 관(tubular) 모양, 엽상 외연의 원형 또는 난형의 종괴의 형태를 보인다. 또한 동측난소의 관찰 여부, 크기, 및 형태를 관찰하였다. 동반된 자궁부속기 종괴의 유무를 관찰하였고, 종괴가 동반된 경우 최대직경과 종괴의 형태를 낭성, 낭성우세, 혼합성, 고형성우세, 고형성 종괴로 구분하였으며, 낭성 종괴는 격벽의 유무에 따라 단방성 또는 다방성 종괴로 나누었다. 이외에 맹낭액 또는 복수의 유무, 반대측 난소를 관찰하였다. 색도플러 초음파소견에서 염전된 혈관경 내부의 혈류의 유무를 관찰하고, 혈류가 보인 경우에는 혈류의 파형을 얻었으며, 난소 및 종양내 혈류의 유무도 관찰하고, 색도플러 초음파소견과 난소 및 자궁부속기의 병리조직소견과 비교하였다. 초음파검사에서 염전된 혈관경이 관찰되거나, 난소 및 자궁부속기 종괴의 혈류의 소실이 관찰되는 경우 자궁부속기 염전으로 진단하였고, 초음파검사의 진단정확도를 알아보았다. 수술 후 임신의 지속여부 및 경과를 추적 관찰하였으며, 염전된 자궁부속기의 정복 후 추적 초음파검사로 보존된 난소의 형태를 관찰하고 기능을 확인하였다.

결 과

자궁부속기 염전 104명 중 임신 중에 생긴 예는 35명으로

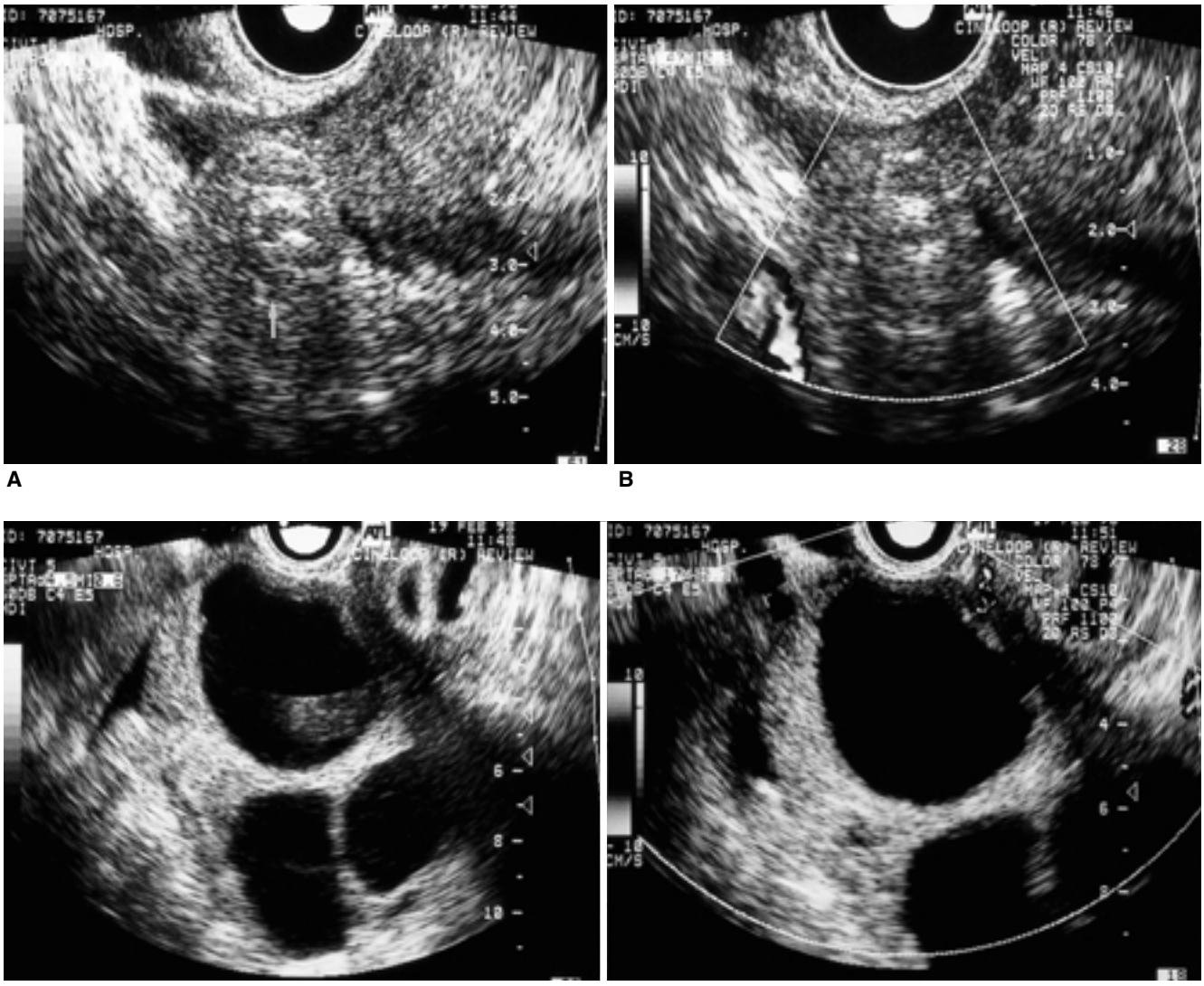

Fig. 2. Twenty-eight year old patient with 540 degree torsion of the hyperstimulated ovary without blood flow at 6 weeks of triplet gestation.

A. TVS shows a 2.5 cm target shaped twisted vascular pedicle(arrow) adjacent to the uterus(u). **B.** TV-CDS shows no blood flow within the twisted vascular pedicle. **C.** TVS shows a 11x10 cm enlarged ovary with multiple cystic lesion and swelling of intervening parenchyme. **D.** TV-CDS demonstrates no blood flow within the hyperstimulated ovary. Pathologic examination revealed hemorrhagic necrosis of the ovary and tube.

33.7%를 차지하였다. 35명 환자의 연령은 22세부터 39세였고, 급성 하복부통증으로 내원한 33예의 통증기간은 1시간에서 4일(평균 20시간)까지였고, 1예에서 난소 배란촉진의 기왕력이 있었다. 임신 주수는 제1 삼분기(11주이하) 17예, 제2 삼분기(12 - 30주) 15예, 제3 삼분기(31주이상) 3예였고, 제1 삼분기 중 1예는 자궁외 임신이었다. 초음파검사 후 2 - 48시간 이내에, 28예에서 난소 및 난관절제술, 7예는 염전의 정복(detorsion)과 함께 종양절제술(6예), 낭액 흡인술(1예)을 시행하였다. 염전의 정도는 180도 6예, 270도 1예, 360도 14예, 540도 6예, 720도 8예였다. 오른쪽이 21예, 왼쪽 14예였고, 난소 및 난관염전 33예 중 29예에서 난소의 병변이 있었고, 병리조직학적 진단은 기형종 11예, 점액성 낭선종 6예, 섬유종 1예, 단순 낭종 2예, 포막황체종 1예, 황체 낭종 8예였다. 난소의 병변이 없었던 나머지 4예 중 1예에서 난관수종이 있었고, 난관 염전 2예는 각기 Morgagni 낭종과 난관 임신이었다. 1예의 난관 임신환자를 제외한 34예의 임신환자 중 1예에서 염전 당시 계류유산 상태였고, 2예는 치료적 유산을 시행하였다. 2예는 각기 임신 35주 6일, 34주 3일에 조기 분만하였고, 29예는 정상 분만하였다.

초음파검사에서 계류 유산 1예를 제외하고 임신 주수는 합당하였으며, 1예는 절박유산의 소견을 보였고, 1예는 쌍태아, 1예는 3쌍태아였다.

초음파소견에서 25예에서 염전된 혈관경이 관찰되었고(Fig. 2A), 6예는 관찰되지 않았다. 염전된 혈관경의 길이는 1.8 - 7 cm였고, 과녁모양 16예, 관모양 5예, 원형 또는 난형의 종괴 4예였다. 18예에서 동측난소의 실질을 관찰할 수 있었고, 크기는 5 - 12 cm였다. 이 중 4예는 변연부에 작은 낭성부위를 갖는 고형성 난소 비대 (Fig. 3), 1예의 난소과자극증은 2 - 7 cm의 다수의 낭성 부위와 실질의 비대 (Fig. 2C), 11예는 고형성, 2예는 낭성과 고형성의 혼합성의 형태를 보였다. 자궁부속기 종괴는 27예에서 관찰되었는데, 종괴의 최대직경은 3.5 - 22 cm(평균 8.4 cm)였고, 낭성 15예(단방성 10예, 다방성 5예), 낭성우세 1예, 혼합성 9예, 고형성 종괴 2예였다. 9예에서 소량의 맹낭액의 소견을 보였고, 3예에서 상당량의 복강액이 관찰되었으며, 전 예에서 반대측 난소는 정상적으로 관찰되었다.

염전된 자궁부속기 종괴의 병리진단에 있어 초음파검사는 난소 종괴가 없었던 4예 중 3예와 자궁부속기 종괴가 있었던 27예 중 21예에서 정확히 진단하였으나, 난소 종괴가 없었던 4예 중 1예와 난소 종괴가 있었던 27예 중 6예는 진단하지 못하였다.

색도플러 초음파소견에서 염전된 혈관경이 있었던 25예 중 13예에서 염전된 혈관경 내부의 혈류가 관찰되었고, 이 중 10예에서 혈류파형을 얻었는데, 6예에서 동맥과 정맥혈류, 4예에서 동맥혈류를 보였다(Fig. 4A, B). 12예는 염전된 혈관경 내부의 혈류가 관찰되지 않았다 (Fig. 2B). 난소 및 종양내 혈류는 17예에서 관찰되었고 (Fig. 4D), 14예에서 혈류가 관찰되지 않았다 (Fig. 2D). 염전된 혈관경의 혈류가 관찰되었던 13예 중 12예는 난소 혈류를 보였으나 1예는 난소혈류가 없었으며, 염전된 혈관경의 혈류가 관찰되지 않았던 12예 전부에서 난소 또는 종괴의 혈류소실을 보였다. 염전된 혈관경을 관찰하지 못했던 6예 중 5예는 난소혈류를 보였고, 1예는 난소 또는 종괴의 혈류의 소실을 보였다 (Fig. 5A).

염전된 난소 및 자궁부속기의 병리조직소견을 비교하였을 때, 색도플러 초음파검사에서의 염전된 혈관경과 난소 및 종양 혈류가 있었던 12예에서 10예는 정상이었고, 정맥울혈, 출혈이 각기 1예였다. 혈관경혈류는 있고 난소혈류가 없었던 1예는 괴사를 보였다. 혈관경과 난소의 혈류가 없었던 12예에서

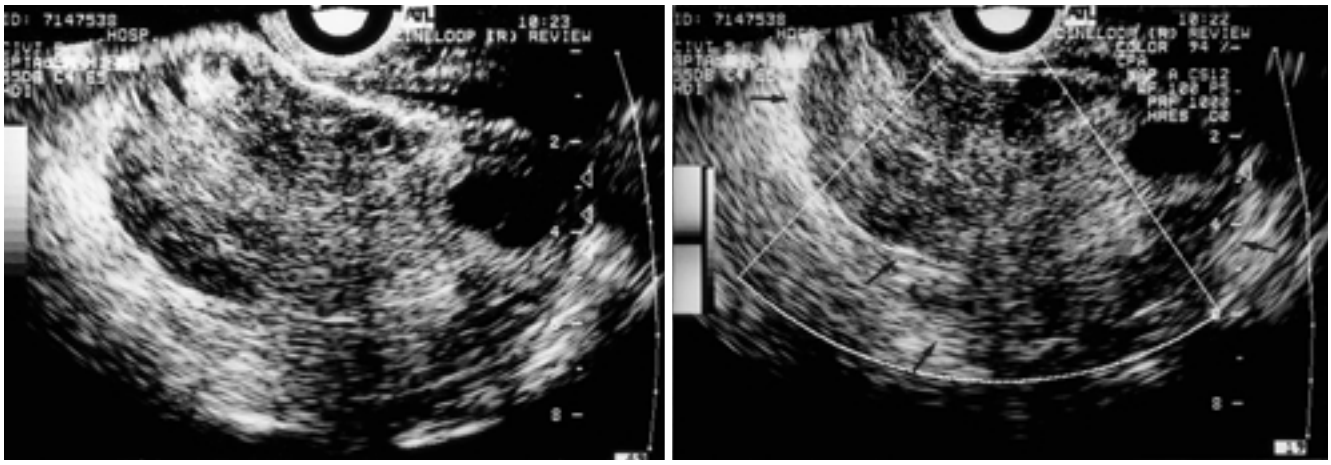

A B

Fig. 3. Twenty-five year old patient with 720 degree torsion of the right ovary at 8 weeks of gestation.
A. TVS shows a 9x6 cm enlarged ovary with peripherally located multiple follicles. **B.** TV-CDS could not demonstrate the blood flow within the ovary(arrows). Twisted vascular pedicle was seen as a 4 cm ellipsoid mass adjacent to the torsed ovary and there was no blood flow within the twisted vessels(not shown). Pathologic examination revealed hemorrhagic infarction of the ovary and tube.

경색 4예, 괴사 2예, 대량부종 1예, 출혈 2예, 정맥울혈 2예, 정상 1예였다. 혈관경을 관찰하지 못하였던 6예 중 난소혈류가 있었던 5예는 정상 2예, 정맥울혈, 경색, 괴사가 각기 1예였고, 난소혈류가 없었던 1예는 출혈소견을 보였다.

수술 전 초음파검사는 31예 중 26예(83.9%)에서 자궁부속기 염전을 진단하였는데, 25예는 염전된 혈관경의 소견으로, 1예는 염전된 혈관경을 관찰하지는 못하였으나 난소의 혈류소실의 소견으로 진단하였다. 나머지 5예는 자궁부속기 종괴만을 진단하였고 염전을 진단하지 못하였다.

7예는 염전의 정복과 난소의 보존적 수술을 하였으며, 이들에서 추적 초음파검사를 2일 - 8주에 시행하였고, 보존된 난소의 형태와 혈류가 정상소견을 보였다 (Fig. 5B).

고 찰

자궁부속기 염전의 12 - 28%가 임신 중 발생하며 [2 - 4], 제1 삼분기, 임신 10주 경에 가장 호발하여, 제2 삼분기와 제3 삼분기에 발생하는 것은 드물다 [3 - 6]. 본 연구에서는 자궁부속기 염전의 33.7%에서 임신 중 발생하여 이전의 보고보다 높았으며, 제1 삼분기가 가장 많았으나 10%에서는 제3 삼분기

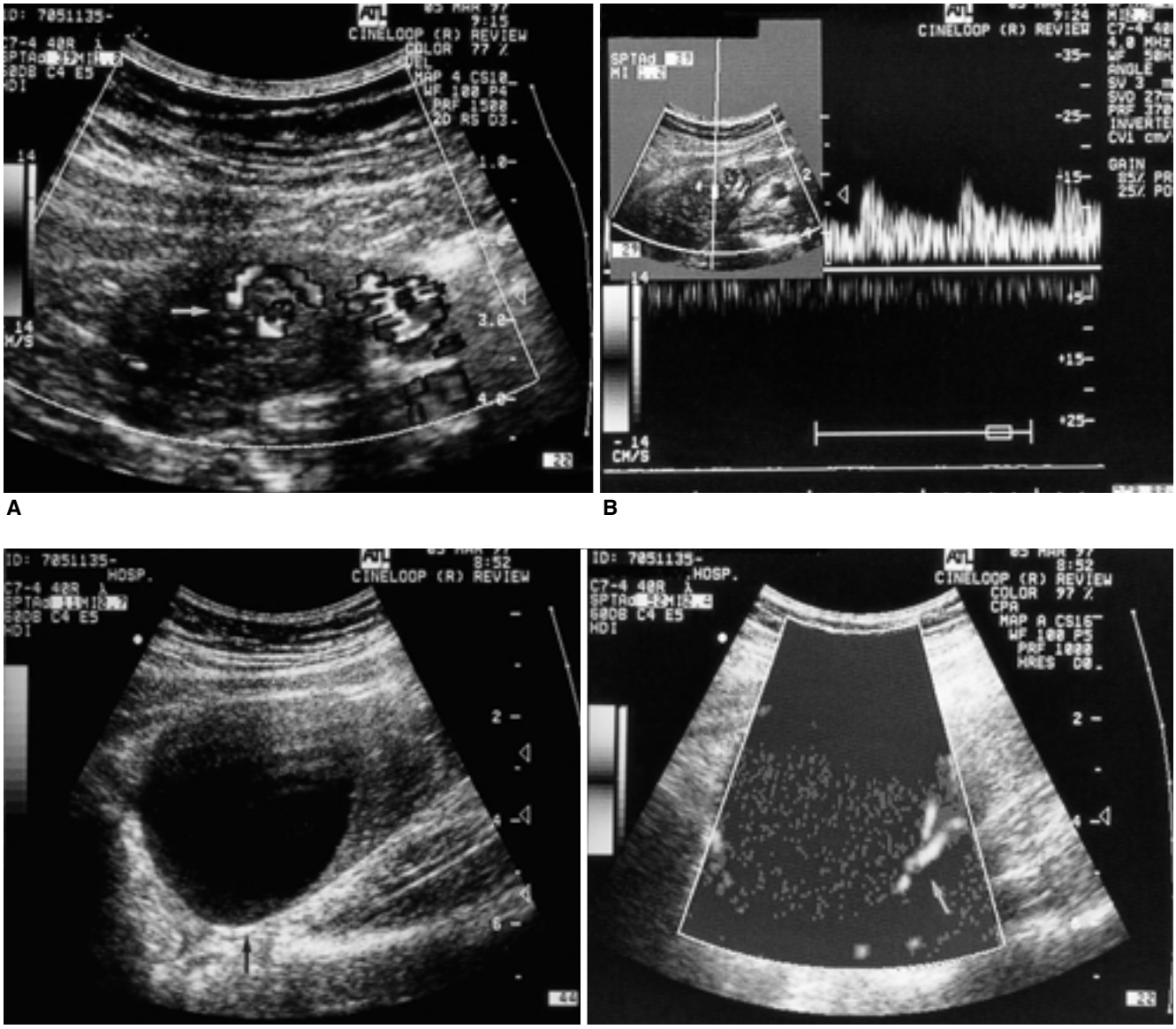

Fig. 4. Twenty-seven year old patient with 360 degree torsion of the right ovary at 15 weeks of gestation.
A. Transabdominal CDS shows circular vessels within the twisted vascular pedicle(arrow). **B.** Color Doppler flow velocimetry demonstrates arterial and venous flow of the vascular structures within the twisted vascular pedicle. **C.** Transabdominal US shows a 5.2 cm cystic mass on the right ovary(arrow). **D.** Transabdominal CDS shows color flow to the ovary and cystic mass(arrow). Pathologic examination of right ovary revealed a viable ovary and corpus luteum cyst showing congestion and early hemorrhage.

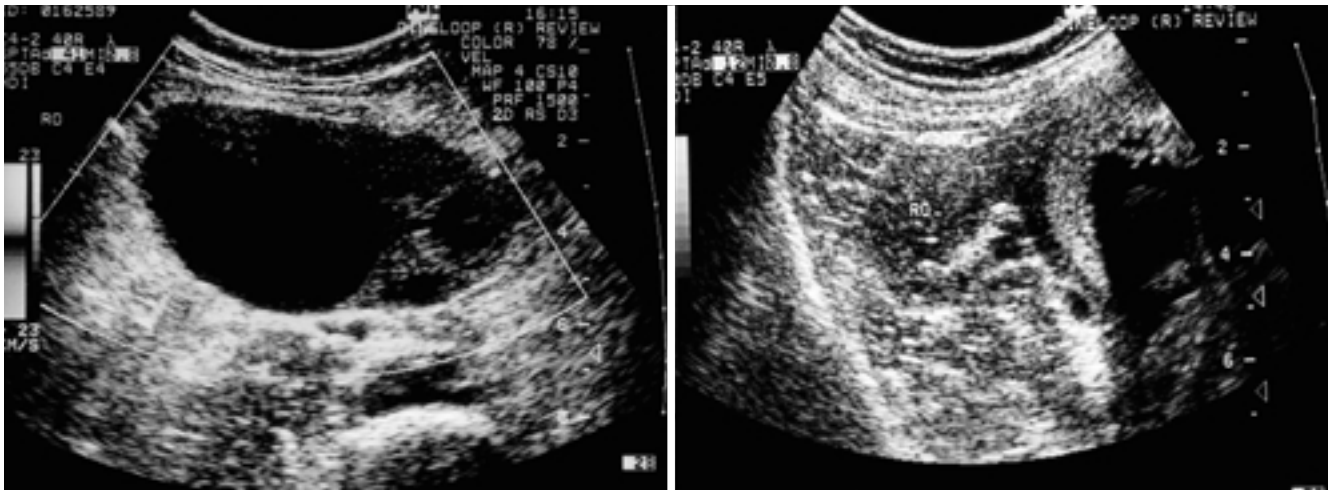

A B

Fig. 5. Thirty-one year old patient with 720 degree torsion of the right ovary at 6weeks of twin gestation.
A. Transabdominal CDS shows no blood flow of the ovary and cystic mass. **B.** Subsequent follow-up sonography after detorsion with cystectomy shows a normal ovary(RO) with presence of flow(not shown).

에 발생하였다. 임신 중 자궁부속기 염전은 임상 소견 및 방사선학적 소견으로 다른 원인에 의한 급성 복증과의 감별이 어려워 진단이 부정확하고 지연됨으로써, 염전된 자궁부속기의 경색 및 괴사, 복막염, 자연유산 또는 조기진통 및 분만 등의 태아 사망과 위험을 초래할 수 있다 [2 - 3]. 또한 임신 중 자궁부속기 염전 환자들이 젊은 연령의 가임기 여성이므로, 난소 및 난관을 보존하고 가능한 한 보존적인 수술적 치료로 임신을 지속케 하는 것이 가장 중요하다 [2]. 이를 위해서는 염전을 조기에 정확하게 진단하여 난소의 괴사에 이르기 전에 종양 또는 낭종을 제거하고 염전을 정복함으로써 가능할 수 있다[3 - 4].

임신 중 자궁부속기 염전의 발생원인은 첫째, 임신이 진행하면서 자궁이 커지므로 자궁부속기를 복강으로 밀어올려, 자궁부속기의 저항이 적어져 이동성이 증가하기 때문이다 [2, 4]. 둘째, 배란유도에 의한 난소과자극증이 발생하면 복압의 갑작스런 증가로 인해 염전을 유발하는 원인이 되며, 임신 중 자궁부속기 염전의 60%에서 배란유도와 연관되고, 난소과자극증의 16%에서 염전이 생기며 이는 임신이 되지 않은 난소과자극증의 2.3%보다 높다 [4, 10, 15]. 셋째, 난소 및 자궁부속기 종양으로 인한 난소무게의 증가 또는 복압의 변화에 의해 보다 쉽게 야기될 수 있어, 50 - 81%에서 난소종양을 동반한다 [7]. 임신 중 난소 종양의 염전의 발생빈도는 1 - 11%로 보고하고 있으며 [16 - 17], 일반적으로 염전과 동반된 난소 종양은 대부분 양성 종양으로, 기형종, 낭선종이 가장 흔하고, 드물게 악성 종양도 있을 수 있다 [2]. 그러나 임신 중 염전된 난소 종양의 많은 수는 난소 낭종으로, 이 중 황체 낭종이 가장 많고, 난포성 낭종, 단순 낭종 등이며, 황체 낭종의 염전은 임신 초기에 가장 많다 [2 - 4, 17]. 본 연구에서도 염전의 87.9%에서 난소 종양을 동반하였고, 이 중 난소 낭종은 37.9%로 황체 낭종이 가장 많았고, 그외 포막황체종, 단순 낭종 등이 있었다. 황체 낭종을 포함한 낭종의 대부분은 임신 초반기였으나 제3 삼분기에도 1예가 있었으며, 기형종, 점액성 낭선종은 제1 - 2 삼분기에 발생하였다. 또한 황체 낭종의 크기는 2 - 6 cm(평균 4.4 cm)였고, 점액성 낭선종은 7 - 22 cm(평균 13 cm)로 낭선종이 황체 낭종보다 컸다. 난소 종양이 없는 정상 난소의 염전도 있었고 이 중 1예는 난관수종이 있었다. 또한 단독 난관염전은 드물지만 난관 결찰과 난관무게를 증가시킬 수 있는 질환인 난관수종, 난관농, 난관혈종, 난관종양 등으로 인해 난관간막(mesosalpinx)의 염전으로 생기며, 드물게는 정상 난관의 염전도 생길 수 있다 [2, 4]. 본 연구에서는 Morgagni 낭종과 난관 임신의 경우였고, 정상 난관의 염전은 없었다. 염전의 좌우측 발생빈도의 차이는 S자 결장이 골반강의 좌측을 점유하고 있고 난소정맥의 유입차이에 의해 우측에 더 많이 발생하는데, 이는 임신시에도 동일하며 [1], 본 연구에서도 오른쪽이 더 많았다.

임상적으로 임신 중 자궁부속기 염전의 70 - 80%에서 수술전 진단되었다고 하였는데, 이는 전체 자궁부속기 염전의 수술전 진단율 66%와 비슷하다 [2 - 3]. 또한 초음파소견도 비특이적이어서 임상적으로 염전이 의심되는 상황에서 난소 또는 자궁부속기 종괴가 발견될 때 가능성있는 진단으로 여겨왔다. 임신 중 자궁부속기 염전의 초음파소견 및 진단에 대한 보고가 소수 있었는데, 자궁부속기 종괴만을 진단함으로써 자궁부속기 염전을 80 - 100%에서 진단할 수 있었다고 하였다 [2, 4]. 또한 초음파검사는 임신 시 자궁부속기 염전과 급성 복증을 일으킬 수 있는 다른 질환들의 감별진단에 있어, 위음성율이 20%로 염전을 자궁외 임신으로 오진할 수 있고, 위양성의 경우로 자궁근종, 황체 낭종 또는 자궁내막종 파열, 자궁부속기 경색 및 화농, 충수돌기염 등을 염전으로 오진할 수 있다 [2]. 난소

염전의 초음파소견으로 난소의 크기증가, 변연부에 위치한 다수의 난포, 동반된 난소종양의 벽 두께 증가 등이 64 - 74% 정도에서 관찰되며, 고형성 또는 낭성, 복합성 골반종괴와 함께 골반강액 등이 있다 [7-9]. 염전의 초음파검사 소견은 비특이적이나, 색도플러 초음파검사는 염전된 난소 및 자궁부속기 혈류가 소실되는 것을 보여줌으로써 정확한 조기 진단에 도움을 줄 수 있으며 [10-13], 31주, 37주 산모에서 자궁부속기 종괴의 혈류 소실로 염전을 진단한 증례보고가 있었다 [5-6]. 그러나 색도플러 초음파검사에서 난소의 혈류소견은 난소염전의 진단에 특이적인 소견이지만, 민감도가 높지 않아 정확도가 낮다 [11, 13]. 즉 혈류가 유지되는 경우에도 염전을 배제할 수는 없는데, 이의 원인으로는 동맥 폐색이 발생하기 전 정맥 혈전만으로 임상 증상과 난소의 괴사가 생길 수 있고, 난소의 이중 동맥 혈류, 간헐적인 염전 등을 들 수 있다 [10, 12].

최근 이 등은 초음파검사와 색도플러 초음파검사에서 염전된 혈관경의 발견이 자궁부속기 염전의 진단에 직접적이고 특이적인 소견이며, 이 소견의 진단정확도는 87%, 민감도 88%, 특이도 87%, 양성 예측도 93%, 음성예측도 76%로 보고하였다[14]. 또한 염전된 혈관경 내부의 동, 정맥 혈류가 있는 경우는 93.8%에서 병리소견상 난소 및 자궁부속기가 정상이거나 부종 및 울혈, 또는 조기 출혈의 소견을 보인 반면, 혈류가 관찰되지 않았던 전부에서는 출혈성 괴사의 소견으로 연관성을 보여, 염전된 혈관경 혈류의 유무 및 파형이 난소 및 자궁부속기의 생존 가능성을 예측하는데 유용하였다.

저자들의 경우 이러한 소견을 적용하였을 때 임신 중 자궁부속기 염전의 초음파검사의 진단정확도는 83.9%로 전체 자궁부속기 염전의 진단율보다는 조금 낮았다 [14]. 16.1%에서는 자궁부속기의 종괴만 진단하였고 염전을 진단하지 못하였는데, 원인으로는 난소 종양의 크기가 크거나, 염전의 정도가 180도로 적거나, 임신으로 인한 자궁비대와 주위의 장으로 인해 염전된 자궁경의 발견이 어렵고, 임신 중, 후기에는 난소 및 자궁부속기가 복강 상부에 위치하므로 경복부 초음파검사만을 시행할 수 있고 난소를 찾기가 어려울 수 있기 때문으로 생각된다. 또한 경복부 색도플러 초음파검사의 문제점, 염전된 난소 또는 자궁부속기 종괴의 혈류가 유지되는 경우 등이 원인이 될 수 있다.

염전된 자궁부속기 병변의 초음파검사상 77.4%에서 병리진단을 정확히 진단할 수 있었다. 정상난소의 염전은 전형적인 난소 비대와 변연부의 다수의 낭종의 소견, 동반된 난소 및 난관의 종괴가 있는 경우는 동반된 종괴의 소견을 보인다. 그러나 염전된 난소 및 난관의 병변을 정확히 진단하기 어려운 경우도 있었는데, 이는 초음파검사에서 염전으로 인한 난소조직의 변화, 출혈, 정맥울혈, 실질 비대, 괴사 등에 의한 다양한 소견 때문에, 동반된 종괴가 있는 지의 여부, 임신에 연관된 황체 낭종 등의 난소의 낭종과 낭성 종양을 구분하기 어려우며, 난소 및 종괴의 혈류 변화 및 소실이 있는 경우 더욱 진단이 불가능해질 수 있다. 또한 난관 염전의 경우 난관 수종, 부난관 낭종 등의 난관 및 난관주위의 병변과 난소 종괴와의 감별도 어렵다. 색도플러 초음파검사에서는 염전된 혈관경과 난소의 혈류가 소실되는 경우 자궁부속기의 심한 출혈, 괴사 및 경색을 보이는 반면, 혈류가 유지되는 경우에는 대부분 정상 또는 소량의 출혈, 정맥울혈을 보여, 색도플러 초음파검사에서의 염전된 혈관경과 난소의 혈류 소견과 염전된 자궁부속기의 병리소견이 잘 연관되므로, 염전된 혈관경과 난소의 혈류는 염전의 진단 자체보다는 염전된 자궁부속기의 생존 가능성과 연관됨을 알 수 있다. 이와 같이 염전에서 혈류가 유지될 수 있으므로 색도플러 초음파검사에서 혈관경 및 난소의 혈류 소실소견은 염전의 진단에 있어 특이적인 소견이나 민감하지 않아 정확도가 낮으며, 실제로 자궁부속기 종괴가 동반된 경우 동측 난소의 발견이 어렵고, 난소의 혈류 규명도 기술적으로 어려울 수 있다. 본 연구는 초음파검사의 진단에 있어서의 양성, 음성 예측도를 얻지 못한 제한점이 있고, 임신 중 정상 난소의 발견 및 난소 혈류의 관찰 여부, 혈류 파형을 분석하지 않아 이에 대한 연구가 필요할 것으로 생각된다.

결론적으로 초음파검사 및 색도플러 초음파검사는 염전된 혈관경의 소견과 혈관경 및 난소 혈류의 소실소견으로 임신 중 자궁부속기 염전의 진단에 유용하였으며, 이로써 조기의 보존적인 수술치료로 염전된 자궁부속기의 보존과 임신의 지속에 도움을 줄 수 있을 것으로 생각된다.

참 고 문 헌

1. Mancuso A, Broccio G, Angio LG, Pirri V. Adnexal torsion in pregnancy. Acta Obstet Gynecol 1997;76:83-84
2. Hibbard LT. Adnexal torsion. Am J Obstet Gynecol 1985;152:456-461
3. Bider D, Mashiach S, Dulitzky M, Kokia E, Lipitz S, Ben-Rafael Z. Clinical, surgical and pathologic findings of adnexal torsion in pregnant and nonpregnant women. Surg Gynecol Obstet 1991;173:363-366
4. Morice P, Louis-Sylvestre C, Chapron C, Dubuisson JB. Laparoscopy for adnexal torsion in pregnant women. J Reprod Med 1997;42:435-439
5. Chen CP, Wang W, Wang TY. Adnexal torsion during late pregnancy. Am J Emerg Med 1999;17:738-739
6. Press HC, Nabhani HA, Brown WE, Hagler NG. Pregnancy complicated by ovarian torsion. AJR Am J Roentgenol 1991;156:871-872
7. Warner MA, Fleischer AC. Edell SL, et al. Uterine adnexal torsion: sonographic findings. Radiology 1985;154:773-775
8. Graif M. Shalev J, Strauss S, Engelberg S, Mashiach S, Itzchak Y. Torsion of the ovary: sonographic features. AJR Am J Roentgenol 1984;143:1331-1334
9. Graif M. Itzchak Y. Sonographic evaluation of ovarian torsion in childhood and adolescence. AJR Am J Roentgenol 1998;150:647-649
10. Pena JE, Ufberg D, Cooney N, Denis AL. Usefulness of Doppler sonography in the diagnosis of ovarian torsion. Fertil Steril

2000;73:1047-1050
11. Fleischer AC, Kepple DM. Transvaginal color duplex sonography: clinical potentials and limitations. Semin Ultrasound CT MRI 1992;13:69-80
12. Rosado WM Jr, Trambert MA, Gosink BB, et al. Adnexal torsion : diagnosis by using Doppler sonography. AJR Am J Roentgenol 1992;159:1251-1253
13. Desai SK, Allahbadia GN, Dalal AK. Ovarian torsion: diagnosis by color Doppler ultrasonography. Obstet Gynecol 1994;84:699-701
14. Lee EJ, Kwon HC, Joo HJ, Suh JH, Fleischer AC. Diagnosis of ovarian torsion with color Doppler sonography: depiction of twisted vascular pedicle. J Ultrasound Med 1998;17:83-89
15. Mashiach S, Bider D, Moran O, Goldenberg M. Ben-Rafael Z. Adnexal torion of hyperstimulated ovaries in pregnancies after gonadotropin therapy. Fertil Steril 1990;53:76-80
16. Bromley B, Benacerraf B. Adnexal mass during pregnancy: accuracy of sonographic diagnosis and outcome. J Ultrasound Med 1997;16:447-452
17. Hess LW, Peaceman A, O 'Brien WF, Winkel CQ, Cruikshank DP, Morrison JC. Adnexal mass occuring with intrauterine pregnancy: report of fifty-four patients requiring laparotomy for definitive management. Am J Obstet Gynecol 1988;158:1029-1034

J Korean Soc Med Ultrasound 2002;21:121-128

= Abstract =

Ultrasonographic Diagnosis of Adnexal Torsion in Pregnancy

Eun Ju Lee, M.D., Jai Keun Kim, M.D.

Department of Diagnostic Radiology Ajou University, School of Medicine

PURPOSE : To evaluate the usefulness of ultrasonography (US) and color Doppler sonography (CDS) in the diagnosis of adnexal torsion in pregnancy.

MATERIALS and METHODS : US and CDS findings of 31 patients with surgically proven adnexal torsion during pregnancy were retrospectively reviewed. On US, the presence of a twisted vascular pedicle (TVP), ovary, or adnexal mass were evaluated while the presence of blood flow within the TVP and ovary or adnexal mass were evaluted on CDS. Adnexal torsion was diagnosed by the detection of TVP and absent flow to the ovary, and the diagnostic accuracy of US was assessed.

RESULTS : TVP was detectable on US in 25 of 31 cases (80.7%) with adnexal torsion during pregnancy. In four cases, torsion of the ovary was seen as the multiple peripherally located follicles in the enlarged ovary, and in one case, torsion of the hyperstimulated ovary appeared as multiple cysts measuring between 2 to 7 cm in diameter combined with swollen parenchyma. Ovarian mass was detected on the same side of the torsion in 27 cases, the diameter ranging from 3.5 to 22 cm (mean = 8.4 cm); 15 of them were mostly cystic while nine masses with the mixture of cystic and solid portions and two masses consisted of solid portion were also observed on US. The blood flow was present in the twisted vessels on CDS in 13 of 25 cases with TVP, and flow within the ovary or an adnexal mass was seen in 12 cases. The remaining 12 cases showed no flow within TVP and the ovary. In six cases with no visible TVP, the blood flow of the ovary was present in five cases and absent in one case. Torsion was confidently diagnosed in 25 cases with the visible TVP and in one case with absent ovarian flow on US and CDS, showing the diagnostic accuracy of 83.9%.

CONCLUSION : US and CDS can be useful diagnostic modalities in the diagnosis of adnexal torsion in pregnancy.

Address for reprints : Eun Ju Lee, M.D., Department of Diagnostic Radiology, Ajou University, School of Medicine,
San 5, Wonchon-dong, Paldal-gu, Suwon 442-749, Korea.
Tel. 82-31-219-5856 Fax. 82-31-219-5862