

## 간문맥 혈전이 동반된 진행성 간세포암에서 간동맥내 항암제 주입요법

아주대학교 의과대학 소화기내과학교실, 간 및 소화기질환 유전체 연구센터,  
진단방사선과학교실\*, 외과학교실†

정재연 · 이기명 · 조성원 · 원제환\* · 김재근\* · 왕희정† · 함기백 · 김진홍

=Abstract=

### Intra-arterial infusion chemotherapy in patients with advanced hepatocellular carcinoma with portal vein thrombosis

Jae Youn Cheong, M.D., Kee Myung Lee, M.D., Sung Won Cho, M.D., Jae Han Won, M.D.,  
Jai Keun Kim, M.D.\*, Hee Jung Wang, M.D.†, Ki Baik Hahm, M.D. and Jin Hong Kim, M.D.

*Departments of Gastroenterology, Genomic Research Center for Gastroenterology  
Diagnostic Radiology\* and Surgery†  
Ajou University School of Medicine, Suwon, Korea*

**Background :** Advanced hepatocellular carcinoma (HCC) with portal vein thrombosis has a poor prognosis and has little hope for meaningful therapy. Transarterial chemoembolization has been performed as a treatment for advanced HCC, but some patients die from progressive liver failure after therapy. This study was undertaken to evaluate the therapeutic effects of intra-arterial infusion chemotherapy in advanced HCC with portal vein thrombosis, and to compare with those of systemic chemotherapy, and to identify prognostic factors that could affect survival.

**Methods :** Between January 1995 and January 2001, a total of 102 patients with advanced HCC having portal vein thrombosis (TNM stage IVa) were enrolled and divided into 3 groups: Group 1 (n=24) was managed with only conservative treatment, group 2 (n=25) received systemic combination chemotherapy consisting of 5-fluorouracil (FU) + Adriamycin + Mitomycin C, or 5-FU + Etoposide + Cisplatin, and group 3 (n=52) received intra-arterial infusion chemotherapy with 5-FU (250 mg for 5 days) + cisplatin (10 mg for 5 days) via implanted chemoport.

**Results :** One-year survival rates were 0%, 4%, 21%, and median survivals were 2-, 4-, 6 months in group 1, group 2, group 3, respectively ( $p=0.003$ ). When we divide group 3 patients into long term survivors (more than 8 months) or short term survivors (less than 8 months), former had significantly lower level of serum AST ( $p=0.032$ ) and alkaline phosphatase ( $p=0.033$ ). Especially, all female patients (n=9) survived more than 8 months, and had a longer survival than male patients ( $p=0.000$ ). Other favorable prognostic factors for survival were cirrhosis of Child-Pugh class A ( $p=0.003$ ), only one major branch involvement of the portal vein by tumor ( $p=0.005$ ), presence of enhancement of tumor portion in arterial phase of CT scan ( $p=0.044$ ), presence of enhancement of

---

• 접수 : 2003년 12월 8일

• 통과 : 2004년 4월 30일

• 교신저자 : 조성원, 경기도 수원시 영통구 원천동 산5, 아주대학교병원 2층 소화기검사실(443-721)

E-mail : sung\_woncho@hotmail.com

\*본 연구는 보건복지부 보건의료기술진흥사업의 지원에 의하여 이루어진 것임(01-PJ10-PG6-01GN14-0007).

non-tumor portion in portal phase of CT scan ( $p=0.029$ ).

**Conclusion :** Intra-arterial infusion chemotherapy achieved favorable results in advanced HCC with portal vein thrombosis and showed better survival in selected patients. This therapy can be tried as a treatment option for the management of advanced HCC.(Korean J Med 67:40-48, 2004)

**Key Words :** Hepatocellular carcinoma, Portal vein, Thrombosis, Intra-arterial infusion, Chemotherapy

## 서 론

간세포암은 국내에서 높은 유병률과 사망률을 나타내는 예후가 나쁜 악성 종양으로 진행된 상태에서 발견한 경우 대부분이 6개월 이내에 사망하며<sup>1)</sup> 현재까지 외과적 절제가 이상적인 치료법이나 대부분의 환자는 진단 당시 이미 진행된 상태에서 발견되거나, 간기능의 저하로 인해 외과적 절제가 불가능하다<sup>2, 3)</sup>. 특히 간문맥 혈전이 동반된 진행성 간세포암은 예후가 불량하다<sup>1)</sup>. 간세포암의 비수술적 치료 방법으로는 정맥내 항암제 주입, 간동맥내 항암제 주입, 경간동맥 화학색전술 등이 널리 사용되고 있으나<sup>4-7)</sup>, 진행성 간세포암에서의 치료 효과는 아직 미지수이다.

정상간은 간문맥으로부터 약 80%의 혈액을 공급 받지만, 간세포암은 대부분 간동맥으로부터 혈류를 공급 받는다<sup>8)</sup>. 간세포암은 고혈관성 종양으로 간동맥내 항암제 주입 및 색전술을 시행함으로써 전신적 항암제 주입에 비하여 좋은 치료 효과를 기대할 수 있다<sup>9)</sup>. 특히 고혈관성 간세포암은 저혈관성인 경우보다 간동맥 화학색전술에 치료 효과가 높음이 보고 되었다<sup>10)</sup>.

간문맥의 분간이나 주분지에 종양 혈전이 존재하면, 간동맥 화학색전술의 금기로 알려져 있으며, 이는 치료 후 간 부전의 위험이 크기 때문이다<sup>5, 11)</sup>. 피하에 장치한 chemoport를 통한 간동맥내 항암제 주입요법은 항암 효과를 기대할 수 있으며, 간기능 부전의 위험을 최소화 할 수 있다<sup>12, 13)</sup>. 따라서 현재 진행성 간세포암에서 간동맥내 항암제 주입요법이 주요한 치료 방법으로 자리잡고 있다<sup>12, 13)</sup>.

따라서 본 연구에서는 간문맥 혈전이 동반된 진행성 간세포암(TNM stage IVa) 환자에서 치료 방법에 따른 효과 및 생존율을 비교하고, 간동맥내 항암제 주입요법을 시행한 환자에서 생존율에 영향을 미치는 예후인자를 알아보고자 하였다.

## 대상 및 방법

### 1. 대상

1995년 1월부터 2001년 1월까지 아주대학교 병원을 내원하여 간문맥 혈전을 동반한 TNM stage IVa인 간세포암으로 진단 받은 102명의 환자를 대상으로 후향적 분석을 시행하였다. 간세포암의 진단은 혈청 alpha-fetoprotein (AFP) 치가 400 ng/mL 이상이고, 방사선학적 검사상 전형적인 간세포암의 형태를 띠거나, 조직 검사상 간세포암이 확인된 경우로 하였다. 대상 환자는 모두 복부 초음파 검사나 CT, 혹은 혈관조영술로 간문맥 혈전이 확인되었다. 간의 전이가 있는 경우, 75세 이상, 일상 수행능력이 Eastern Cooperative Oncology Group (ECOG) 기준으로 2 이상, Child-Pugh class C 간경변증 환자는 대상에서 제외하였다.

대상 환자들을 치료 방법에 따라 세 군으로 분류하였다. 1군(24명; 남:녀=17:7, 평균나이 57.4세)은 보존적 치료만 시행하였고, 2군(25명; 남:녀=19:6, 평균나이 50.7세)은 5-fluorouracil (5-FU) 1,000 mg/m<sup>2</sup> (13일) + doxorubicin hydrochloride (adriamycin) 40 mg/m<sup>2</sup> (1일) + mitomycin C 10 mg/m<sup>2</sup> (1일), 혹은 5-FU 1,000 mg/m<sup>2</sup> (13일) + etoposide 100 mg/m<sup>2</sup> (1~3일) + cisplatin (DDP) 80 mg/m<sup>2</sup> (2일)를 정맥으로 전신투여 하였으며, 3군(53명; 남:녀=45:8, 평균나이 50.3세)은 서혜부 피하에 장치한 chemoport (Plan 1 health, Italy)를 통해 간동맥내로 5-FU 250 mg/일, cisplatin 10 mg/일을 5일간 주입하였다. 또한 3군을 임의적으로 8개월 이상 생존한 장기생존군과 8개월 이내에 사망한 단기생존군으로 분류하였다.

### 2. 간동맥내 항암제 주입요법

국소마취 하에 대퇴동맥을 통해 Seldinger 기법을 이용하여 복강동맥 조영술을 시행하여 종양의 위치와 주 공급 간동맥을 확인한 후 도관 말단을 고유 간동맥 또는

좌, 우간동맥에 위치시켰다. 도관을 연결한 후 우측 서혜부의 피하에 chemoport를 장치하였다. 항암제 주입 방법은 장착된 chemoport를 통해 cisplatin 10 mg을 1시간, 5-FU 250 mg을 5시간에 걸쳐 5일간 매일 투여하였다. 항암제 주입 요법은 4주 간격으로 시행하였으며, 주기적인 혈액검사 및 환자의 전신 상태가 양호할 때까지 지속적으로 치료하였고, 치료 횟수의 중앙값은 2회였다(최소:1회, 최대:11회).

### 3. 치료 반응 및 생존율에 영향을 미치는 인자 분석

생존율에 영향을 미칠 수 있는 나이, 성별, 종양 크기, 종양의 유형, 간문맥 혈전 범위, 간엽 침범 정도, Child-Pugh 분류, 혈청 빌리루빈, 알부민, aspartate aminotransferase (AST), alanine aminotransferase (ALT), alkaline phosphatase (ALP), 혈청 AFP치, 치료 반응에 따른 생존율을 분석하였다. 혈청 AFP치는 치료 전 20 ng/mL 이상인 환자에서 추적관찰하였다. 또한 각 군간의 치료 반응률, 생존율을 비교하였다.

간세포암은 CT 촬영 중 간동맥기에 조영증강 되는 정도에 따라 혈관분포성(vascularity)을 나누었다. 간동맥 내 항암제 주입군에서 치료 전과 치료 8주 후 촬영한 Tri-phasic CT를 2인의 소화기 방사선 전문의가 판독하였고, 간동맥기의 조영증강의 유형에 따라 다음과 같이 분류하였다. Grade I; good enhancement, grade II; moderate enhancement, group III; poor enhancement. 간동맥기 및 간문맥기의 비종양 부위의 조영증강의 정도도

같은 방식으로 분류하였다. 간문맥 혈전 정도는 좌측 문맥(left portal vein, LPV) 침범, 우측 문맥(right portal vein, RPV) 침범, 양측 문맥 침범, 문맥 분간 침범으로 분류하였다. 종양의 유형은 복부 초음파, CT, 혈관 조영술을 이용하여 결절형(nodular), 괴상형(massive), 미만형(diffuse)으로 나누었다<sup>14)</sup>.

종양의 크기는 측정 가능한 종양의 최장경으로 계산하였고, 다발성인 경우는 측정 가능한 종양의 합으로 하였다. 종양 크기 감소율은 치료 전후의 CT를 비교하여 같은 부위 단면에서의 최장경의 차이로 판정하였고, 치료 반응률은 다음과 같이 정의하였다<sup>15)</sup>. 즉, 측정 가능한 종양이 완전히 소실된 완전관해(complete response, CR), 종양이 50% 이상 감소된 부분반응(partial response, PR), 25% 이상 50% 미만 감소된 미소반응(moderate response, MR), 25% 미만의 변화인 안정병변(no change, NC), 25% 이상 증가하거나 새로운 병변이 발견된 진행병변(progressive disease, PD)으로 정의하였다. 모든 대상 환자는 1~2개월 간격으로 혈액검사 및 혈청 AFP, 복부 초음파 검사를 시행하였고, 3~6개월 간격으로 CT를 촬영하였다.

### 4. 통계 분석

대상 환자들의 임상적 특징 및 예후인자의 분석을 위해 Chi-square test, t-test를 시행하였다. 예후에 영향을 미칠 수 있는 나이, 성별, 종양 크기, 종양의 유형, 혈청 AFP, CT상 조영증강 정도에 따른 생존율의 차이를 보기

Table 1. Demographic findings of total patients

	Group I (Conservative treatment) n=24	Group II (IV chemoTx) n=25	Group III (IA chemoTx) n=53	p-value
Sex (M:F)	17 : 7	19 : 6	45 : 8	NS <sup>a</sup>
Age (year, Mean)	57.40	50.68	50.32	NS
Etiology				NS
HBV infection	17 (50.0)	22 (88.0)	41 (77.4)	
HCV infection	2 (8.3)	1 (4.0)	0 (0)	
Alcohol	2 (8.3)	1 (4.0)	3 (5.7)	
HBV+Alcohol	1 (4.1)	0 (0)	2 (3.8)	
Others	2 (8.3)	1 (4.0)	7 (13.2)	NS
Child-Pugh class				
A	16 (66.7)	16 (64.0)	38 (71.7)	
B	8 (33.3)	9 (36.0)	15 (28.3)	

Group I: conservative treatment, Group II: systemic IV chemotherapy, Group III: intra-arterial infusion chemotherapy  
<sup>a</sup>NS, not significant

**Table 2. The responses after 3 months and 8 months in IA infusion chemotherapy group**

	Treatment response at 3 months (n=38)	Treatment response 8 months (n=17)
CR	0 (0%)	1 (5.9%)
PR	2 (5.2%)	2 (11.8%)
MR	8 (21.0%)	2 (11.8%)
NC	15 (39.5%)	4 (23.5%)
PD	13 (34.2%)	8 (47.0%)
Total (%)	38 (100%)	17 (100%)

CR, complete response, PR, partial response, MR, moderate response, NC, no change, PD, progressive disease

위해 단변량 분석을 시행하였다. 치료군 간의 생존율의 비교는 Kaplan-Meier 방법을 이용하였다. *p* 값은 0.05 미만인 경우를 통계적인 유의성이 있는 것으로 판정하였다.

## 결 과

### 1. 임상적 특성

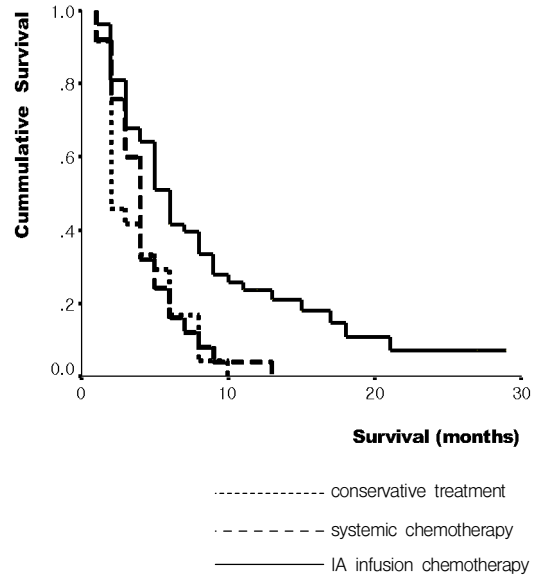
전체 대상 환자 102명 중 24명은 보존적 치료만 시행하였고(1군), 25명은 전신 항암 요법을 시행하였으며(2군), 53명은 간동맥내 항암제 주입요법을 시행하였다(3군). 표 1에서 보는 바와 같이 세 군간에 나이, 성별, 간질환 원인, Child-Pugh 분류에는 차이가 없었다.

### 2. 치료 방법에 따른 생존율 분석

진행성 간세포암 환자에서 간동맥내 항암제 주입요법은 전신 항암 요법보다 효과적이었다. 생존율 분석에서 3군은 2군에 비해 유의하게 생존 기간이 증가하였다(그림 1). 1군, 2군, 3군에서 1년 생존율은 각각 0%, 4%, 21%이었고, 중앙 생존기간은 각각 2개월, 4개월, 6개월이었다 ( $p=0.003$ )(그림 1).

### 3. 간동맥내 항암제 주입군에서 치료 반응 및 생존율 분석

3군에 포함된 전체 환자들의 2, 4, 6, 8, 10, 12, 18개월 생존율은 각각 81.1%, 64.2%, 41.5%, 33.6%, 25.7%, 21.0%, 18.2%이었다. 8개월을 기준으로 장기생존군과 단기생존군으로 분류했을 때 19명(35.8%)은 장기생존군에 해당하였고, 34명(64.2%)은 단기생존군에 해당하였다. 3

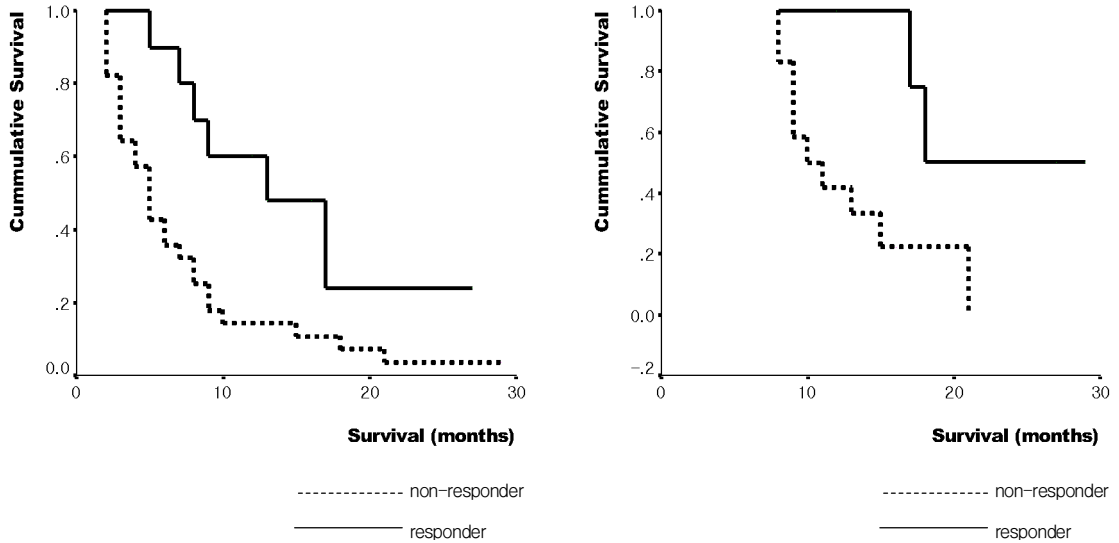


**Figure 1.** Cumulative survival curves according to treatment modalities

개월 및 8개월째에 치료 반응 및 생존기간을 살펴보면(표 2)(그림 2), 반응군(CR+PR+MR)은 비반응군(NR+PD)에 비해 생존기간이 유의하게 증가하여(3개월; $p=0.0104$ , 8개월; $p=0.0199$ ) 치료 반응률이 생존기간에 영향을 미침을 알 수 있었다.

### 4. 간동맥내 항암제 주입군에서 생존에 영향을 미치는 예후인자

간동맥내 항암제 주입군에서 생존율에 영향을 미치는 임상적 인자들을 분석하였다(표 3). 여성, Child class A 간경변증, 낮은 혈청 AST치, 낮은 혈청 ALP치인 환자에서 생존 기간이 길었으며, 특히 여자 환자 9명은 모두 8개월 이상 생존하였다( $p=0.000$ ). 표 4에 생존 기간에 영향을 미치는 영상학적 인자들을 정리하였다. 결절형 종양( $p=0.004$ )과 한쪽 엽에 국한된 간문맥 혈전을 가진 종양( $p=0.005$ ) 환자에서 장기 생존이 많았다. 또한 CT 상 동맥기에 종양부위 조영증강이 잘되는 경우에 생존이 증가하였고( $p=0.044$ ), 문맥기에 비종양부위 조영증강이 잘 될수록 장기 생존이 많았다( $p=0.029$ ).



**Figure 2.** Cumulative survival curves according to treatment response at 3 months (A) and 8 months (B) after IA infusion chemotherapy.

**5. 간동맥내 항암제 주입 요법의 합병증**

발열, 식욕부진, 복통, 혈청 ALT치의 상승의 순으로 부작용이 발생되었으나, 대부분 보존적 치료로 회복되었다. 1명의 환자에서 chemoport와 무관하게 폐렴에 의한 패혈증이 발생하였고, 1명의 환자에서 chemoport 폐색이 관찰되었다.

**고 찰**

간세포암은 예후가 불량하며 이는 간문맥 종양혈전의 발생과도 연관되어 있다<sup>16)</sup>. 간문맥이나 간정맥 등 주혈관에 종양이 침범하면 외과적 절제는 어려운 것으로 알려져 있다<sup>2)</sup>. 외과적 절제가 불가능한 진행성 간세포암 환자에서 경간동맥 화학색전술은 가장 널리 행해지는 치료 방법이다<sup>4-8, 11)</sup>. 많은 연구자들은 정맥을 통한 전신적 항암제 투여에 비해 간동맥내 항암제 주입요법은 40% 이상의 우수한 치료 반응을 보임을 보고하였다<sup>9, 12, 17, 18)</sup>. 이러한 치료의 원리는 정상간은 약 80%의 혈액을 간문맥에서 공급 받는데 비하여 간세포암은 주로 간동맥에서 혈류를 공급받기 때문이다<sup>8)</sup>. 그러나 간문맥 혈전이 동반된 진행성 간세포암은 치료 후 간부전의 위험이 높아 경간동맥 화학색전술이 금기시 되어 왔다<sup>11)</sup>.

간동맥내 항암제 주입요법은 간문맥 혈전이 동반된 진행성 간세포암에서 비교적 안전하게 행해질 수 있으며<sup>12, 13)</sup>, 피하에 장착이 가능한 약물 주입기기의 발달로 간세포암 환자에서 반복적인 치료가 가능해졌다<sup>19)</sup>. 이에 사용되는 항암제로는 doxorubicin, epirubicin, mitomycin-C, cisplatin 및 5-FU 등의 약물이 단독 혹은 복합요법으로 사용되고 있다<sup>20-23)</sup>.

Doxorubicin은 간세포암을 포함한 여러 암종에서 현재까지 널리 사용되는 항암제이지만, 간세포암의 경우 치료 반응률이 20% 미만이며 약 5%의 환자에서만 완전 관해를 보인다<sup>23)</sup>. 간세포암에서 간동맥내 cisplatin 주입요법의 효과에 대한 보고들을 살펴보면<sup>24, 25)</sup>, 완전 관해 및 부분 반응을 합하여 약 20~50%의 치료 반응률이 보고되었고, 중앙 생존기간은 5~15개월로 나타났다. 따라서 cisplatin은 다른 항암제보다 더 효과적인 것으로 보이며, 더욱이 5-FU와 병합 치료시 상승 효과를 기대할 수 있다<sup>26)</sup>. 본 연구에서 간동맥내 주입한 항암제의 용량은 일반적으로 사용되는 투여량보다 적은 수준이나 환자의 순응도를 높이고 부작용이 적은 장점이 있으면서 비교적 양호한 치료 효과를 보인 이전의 보고를 참고하여 투여량을 결정하였다<sup>24)</sup>.

간문맥 혈전이 동반된 진행성 간세포암의 치료에 대한

**Table 3. Clinical factors influencing the patient survival in IA chemotherapy group**

	Short-term survival group (N=34)	Long-term Survival group (N=19)	p-value
Age (mean)	50.75	49.41	NS
Sex (M:F)	34 : 0	11 : 8	0.000
Child class (A:B)	21 : 13	17 : 2	0.003
Etiology			NS
Hepatitis B	26	15	
Alcoholic	2	1	
Others	6	3	
Platelet ( $\times 10^3/L$ )	176.56 $\pm$ 80.85	168.11 $\pm$ 81.05	NS
AST (IU/L, meanSD)	241.05 $\pm$ 248.35	141.76 $\pm$ 81.03	0.032
ALT (IU/L, meanSD)	87.71 $\pm$ 77.65	83.89 $\pm$ 58.49	NS
Bilirubin (mg/dL, mean)	0.98 $\pm$ 0.48	1.40 $\pm$ 0.89	NS
Albumin (g/dL, mean)	3.57 $\pm$ 0.47	3.39 $\pm$ 0.44	NS
ALP (IU/L, meanSD)	263.74 $\pm$ 139.52	182.74 $\pm$ 96.68	0.033

보고는 소수에 불과하다<sup>13, 17, 20</sup>. 본 연구는 아직 치료 방침이 정립되지 않은 간문맥 혈전이 동반된 진행성 간세포암 환자에서 보존적 치료, 전신 항암제 주입, 간동맥내 항암제 주입요법의 효과를 분석하였다. 1년 생존율 및 중앙 생존 기간이 보존적 치료군 및 전신 항암 요법군에 비해 간동맥내 항암제 주입요법을 시행한 군에서 증가하였다. 주로 간동맥에서 혈류를 공급받는 간세포암의 특성 때문에 이러한 결과가 나왔을 것으로 추측되며, 또한 간동맥내 항암제 주입이 전신 항암 요법과 비교하여 약물의 국소적 농도를 증가시키고 항암제의 부작용을 줄인 결과로 해석된다. 따라서 간동맥내 5-FU, cisplatin 주입 요법은 간문맥 혈전이 동반된 진행성 간세포암의 치료에 유용할 것으로 생각된다.

본 연구에서는 간동맥내 항암제 주입 요법을 시행한 환자에서 생존율 및 치료 반응의 예후인자를 분석하여 이 치료의 적응증을 살펴 보고자 하였다. 환자의 성별, Child class, AST, alkaline phosphatase, 종양의 유형, 간문맥 혈전 범위, 치료 후 3개월과 8개월째 치료 반응이 유의한 예후인자였으며, 특히 치료 3개월째 치료 반응 정도의 판정이 이후 치료 지속 여부를 결정짓는 데에 도움을 줄 것으로 기대한다.

최근 나선형 CT의 발전으로 간세포암의 진단 및 치료는 획기적인 발전을 거듭하였다<sup>10</sup>. 전형적인 간세포암의 특징은 간동맥기에 강한 조영증강을 보이고 간문맥기에 조영감소가 되는 것이다<sup>8</sup>. 저혈관성 간세포암은 고혈관

성 간세포암과 비교하여 경간동맥 화학색전술에 치료 반응이 적다<sup>27</sup>. 최근의 보고에 의하면 종양의 혈관성이 발달할수록 생존율이 증가함이 알려졌다<sup>10</sup>. 본 연구에서는 치료 전 촬영한 CT 상 간동맥기에 조영증강이 잘 되는 간세포암 환자의 생존율이 높음을 보였다. 이는 고혈관성 종양의 경우 저혈관성 종양보다 간동맥내 항암제 유입에 좋은 조건을 가지기 때문일 것이다. 따라서 본 연구는 간동맥기의 종양부위 조영증강 정도는 치료 후 예후에 대한 정보를 줄 수 있음을 보였다. 본 연구의 결과는 혈관 조영술상 고혈관성인 간세포암 환자에서 생존율이 증가한다는 Yamashita 등의 보고와도 일치한다<sup>27</sup>. 또한 간문맥기에 비종양 부위의 조영증강 정도가 좋을수록 환자의 생존이 증가하였는데, 이는 이러한 방사선학적 소견이 간접적으로 치료 후 예비 간기능을 반영하기 때문으로 생각된다. 이는 간세포암의 간동맥내 항암제 주입요법 후 치료 반응의 예측에 있어 tri-phasic CT가 중요한 역할을 수행함을 알려주는 것이다.

흉미롭게도 간문맥 혈전의 양측 침범이나 문맥 본간의 침범은 불량한 예후인자였으나 종양의 양엽 침범은 유의한 예후인자가 아니었다. 이는 현재의 TNM 병기 분류가 진행성 간세포암 환자의 예후를 예측하기에는 무리가 있음을 의미한다. 본 연구에서는 TNM 병기 IVa의 진행성 간세포암에서 중요한 예후인자들을 발견하였고, 이러한 예후인자에 따른 적절한 치료 방침의 설정이 환자들의 생존 및 삶의 질을 향상 시킬 수 있을 것으로 기대한다.

**Table 4. Radiologic factors influencing the patient survival in IA chemotherapy group**

	Short-term survival group (N=34)	Long-term Survival group (N=19)	p-value
Tumor mass (% , mean)	60.0	51.9	NS
Tumor location			NS
Right lobe	8	4	
Left lobe	1	3	
Both lobe	25	12	
Tumor type			0.004
Nodular	0 (0%)	6 (37.5%)	
Massive	15 (50.0%)	5 (31.2%)	
Diffuse	15 (50.0%)	5 (31.2%)	
Portal vein thrombosis			0.005
RPV or LPV*	9	13	
BPV <sup>†</sup> or main trunk	25	6	
Tumor enhancement			
In Arterial phase			0.044
Grade I, II	11 (36.7%)	12 (75.0%)	
Grade III	19 (63.3%)	4 (25.0%)	
Non-tumor enhancement			
In Arterial phase			NS
Grade I, II	21 (71.4%)	15 (93.7%)	
Grade III	8 (27.6%)	1 (6.3%)	
Non-tumor enhancement			
In portal phase			0.029
Grade I	11 (57.9%)	12 (75.0%)	
Grade II, III	8 (42.1%)	4 (25.0%)	

\*RPV or LPV, right portal vein or left portal vein involvement; <sup>†</sup>BPV, both portal vein involvement  
Grade I; good enhancement on CT, Grade II; moderate enhancement, Grade III; poor enhancement

결론적으로 간문맥 혈전이 동반된 진행성 간세포암의 치료로 간동맥내 5-FU, cisplatin 주입요법은 유용한 치료 효과를 나타냈으며, 선택된 환자에서 생존율의 향상을 보였다. 생존율에 영향을 미치는 예후인자로서는 성별, Child class, AST, alkaline phosphatase, 종양의 유형, 간문맥 혈전 범위, CT상 간동맥기의 종양부위 조영증강 정도, 간문맥기에 비종양부위 조영증강 정도이었다. 따라서 향후 간동맥내 항암제 주입요법은 간문맥 혈전이 동반된 진행성 간세포암 환자의 치료로 고려되어야 할 것이다.

**요 약**

**목적 :** 간문맥 혈전이 동반된 간세포암은 예후가 매우 불량한 것으로 알려져 있다. 경간동맥 화학색전술은 진행성 간세포암의 치료로 널리 행해지고 있으나 일부 환자에서는 치료 후 간부전이 문제시 된다. 본 연구는 간

문맥 혈전이 동반된 진행성 간세포암에서 보존적 치료 및 전신적 항암 요법과 비교하여 간동맥내 5-fluorouracil (FU), cisplatin 주입요법의 치료 효과를 알아보고, 생존에 영향을 미치는 예후인자를 알아보고자 하였다.

**방법 :** 1995년 1월부터 2001년 1월까지 총 102명의 간문맥 혈전이 동반된 진행성 간세포암(TNM 병기 IVa) 환자를 대상으로 하였고, 치료 방법에 따라 3군으로 분류하였다. 1군(n=24)은 보존적 치료만 시행하였고, 2군(n=25)은 5-FU + Adriamycin + Mitomycin, 혹은 5-FU + Etoposide + Cisplatin 제제를 병합하여 전신 항암 요법을 시행하였고, 3군(n=52)은 5-FU (250 mg/일, 5일간 주입) + cisplatin (10 mg/일, 5일간 주입)을 서혜부 피하에 장착한 chemoport를 통하여 간동맥내 주입요법을 시행하였다.

**결과 :** 1군, 2군, 3군에서 1년 생존율은 각각 0%, 4%,

21%였고, 중앙 생존기간은 2개월, 4개월, 6개월이었다 ( $p=0.003$ ). 3군을 8개월 생존을 기준으로 장기 생존군과 단기 생존군으로 분류했을 때, 장기 생존군은 혈청 AST ( $p=0.032$ ) 및 alkaline phosphatase ( $p=0.033$ )가 유의하게 낮았다. 특히 9명의 여자 환자 전 예에서 8개월 이상 생존하여 남자보다 생존율이 높았다( $p=0.000$ ). 이외에 좋은 예후를 보이는 인자로는 Child-Pugh class A ( $p=0.003$ ), 간문맥 혈전이 한 분지에만 국한된 경우( $p=0.005$ ), CT상 동맥기에 종양부위 조영증강이 잘 되는 경우( $p=0.044$ ), 간문맥기에 비종양부위 조영증강이 잘 되는 경우( $p=0.029$ )였다.

**결론** : 간동맥내 항암제 주입요법은 간문맥 혈전이 동반된 진행성 간세포암 환자에서 우수한 치료효과를 보였고, 일부 환자에서는 생존율이 향상되었다. 향후 간동맥내 항암제 주입요법은 간문맥 혈전이 동반된 간세포암 환자의 치료로 고려되어야 할 것이다.

## REFERENCES

- 1) 강인구, 김성우, 한성희, 조승철, 감창우, 이동후. 한국인 간세포암종 환자에서 간동맥화학색전술 후 6개월 미만 조기 사망 군과 24개월 이상 장기 생존 군간의 비교. 대한간학회지 8:189-200, 2002
- 2) Bruix J, Cirera I, Calvet X, Fuster J, Bru C, Ayuso C, Vilana R, Boix L, Visa J, Rodes J. Surgical resection and survival in Western patients with hepatocellular carcinoma. *J Hepatol* 15:350-355, 1992
- 3) Bismuth H, Houssin D, Ornowski J, Meriggi F. Liver resection in cirrhotic patients: a Western experience. *World J Surg* 10:311-317, 1986
- 4) Liu CL, Fan ST. Nonresectional therapies for hepatocellular carcinoma. *Am J Surg* 173:358-365, 1997
- 5) Lehnert T, Herfarth C. Chemoembolization for hepatocellular carcinoma: what, when, and for whom? *Ann Surg* 224:1-3, 1996
- 6) Bruix J, Llovet JM, Castells A, Montana X, Bru C, Ayuso MC, Vilana R, Rodes J. Transarterial embolization versus symptomatic treatment in patients with advanced hepatocellular carcinoma: results of a randomized, controlled trial in a single institution. *Hepatology* 27:1578-1583, 1998
- 7) 신경환, 이효석, 이준성, 우광훈, 장동경, 정진욱, 박재형, 김정룡. 경동맥 색전술에 초기 반응을 보인 간세포암 환자의 생존율 및 예후인자. 대한간학회지 4:264-277, 1998
- 8) Carr BI. *Diagnosis and treatment of hepatocellular carcinoma* p.297-306, 367-392, London, Greenwich Medical Media, 1997
- 9) Tzoracoleftherakis EE, Spiliotis JD, Kyriakopoulou T, Kakkos SK. Intra-arterial versus systemic chemotherapy for non-operable hepatocellular carcinoma. *Hepatogastroenterology* 46:1122-1125, 1999
- 10) Katyal S, Oliver JH, Peterson MS, Chang PJ, Baron RL, Carr BI. Prognostic significance of arterial phase CT for prediction of response to transcatheter arterial chemoembolization in unresectable hepatocellular carcinoma: a retrospective analysis. *Am J Roentgenol* 175:1665-1672, 2000
- 11) Nakamura H, Hashimoto T, Oi H, Sawada S. Transcatheter oily chemoembolization of hepatocellular carcinoma. *Radiology* 170:783-786, 1989
- 12) Kajanti M, Rissanen P, Virkkunen P, Franssila K, Mntyl M. Regional intra-arterial infusion of cisplatin in primary hepatocellular carcinoma: a phase II study. *Cancer* 58:2386-2388, 1986
- 13) 안상훈, 한광협, 윤영훈, 김명환, 송건훈, 이관식, 전재윤, 문영명, 이도연, 이종태. TNM Stage IVa의 진행성 간암에서 간동맥내 항암제 주입약제에 따른 치료성적과 예후인자. 대한간학회지 6:456-467, 2000
- 14) Egel H. *Über das primäre Karzinom der Leber. Beitr Pathol Anat Allg Pathol* 30:506-604, 1901
- 15) Japan Society for Cancer Therapy. Criteria for the evaluation of the clinical effects of solid cancer chemotherapy. *J Jpn Soc Cancer Ther* 28:101, 1993
- 16) Liver Cancer Study Group of Japan. Primary liver cancer in Japan: clinicopathologic features and results of surgical treatment. *Ann Surg* 211:277-287, 1990
- 17) Ando E, Yamashita F, Tanaka M, Tanikawa K. A novel chemotherapy for advanced hepatocellular carcinoma with tumor thrombosis of the main trunk of the portal vein. *Cancer* 79:1890-1896, 1997
- 18) Kalayci C, Johnson PJ, Raby N, Metivier EM, Williams R. Intraarterial adriamycin and lipiodol for inoperable hepatocellular carcinoma: a comparison with intravenous adriamycin. *J Hepatol* 11:349-353, 1990
- 19) 송희근, 이한주, 송병철, 정영화, 이영상, 윤현기, 성규보, 서동진. 진행성 간세포암종에서 percutaneously implantable port system을 통한 간동맥내 cisplatin과 5-fluorouracil 복합 화학요법의 효과. 대한간학회지 7:61-67, 2001
- 20) Chung YH, Song IH, Song BC, Lee GC, Koh MS, Yoon HK, Lee YS, Sung KB, Suh DJ. Combined therapy consisting of intraarterial cisplatin infusion and systemic interferon-alpha for hepatocellular carcinoma patients with major portal vein thrombosis or distant metastasis. *Cancer* 88:1986-1991, 2000
- 21) Lai CL, Wu PC, Chan GC, Lok AS, Lin HJ. Doxorubicin versus no antitumor therapy in inoperable hepatocellular carcinoma: a prospective randomized trial. *Cancer* 62:479-483, 1988



- 22) Falkson G, Ryan LM, Johnson LA, Simson IW, Coetzer BJ, Carbone PP, Creech RH, Schutt AJ. *A random phase II study of mitoxantrone and cisplatin in patients with hepatocellular carcinoma: an ECOG study. Cancer 60:2141-2145, 1987*
- 23) 김진석, 한광협, 이도연, 성진실, 윤영훈, 정재연, 안상훈, 전재윤, 문영명. 간문맥 혈전이 동반된 진행성 간세포암에서의 동시 항암 화학-방사선요법. 대한간학회지 8:71-79, 2002
- 24) Okuda K, Tanaka M, Shibata J, Ando E, Ogata T, Kinoshita H, Eriguchi N, Aoyagi S, Tanikawa K. *Hepatic arterial infusion chemotherapy with continuous low dose administration of cisplatin and 5-fluorouracil for multiple recurrence of hepatocellular carcinoma after surgical treatment. Oncol Rep 6:587-591, 1999*
- 25) Yodono H, Saito Y, Saikawa Y, Midorikawa H, Yokoyama Y, Takekawa S. *Combination chemoembolization therapy for hepatocellular carcinoma: mainly, using cisplatin. Cancer Chemother Pharmacol 23:S42-S44, 1989*
- 26) Shirasaka T, Shimamoto Y, Oshimo H, Saito H, Fukushima M. *Metabolic basis of the synergistic antitumor activities of 5-fluorouracil and cisplatin in rodent tumor models in vivo. Cancer Chemother Pharmacol 32:167-172, 1993*
- 27) Yamashita Y, Takahashi M, Koga Y, Saito R, Nankawa S, Hatanaka Y, Sato N, Nakashima K, Urata J, Yoshizumi K. *Prognostic factors in the treatment of hepatocellular carcinoma with transarterial embolization and arterial infusion. Cancer 67:385-391, 1991*