

아목시실린에 의한 약물 과민반응 16예의 임상적 특성과 혈청학적 검사의 의의

아주대학교 의과대학 알레르기-류마티스내과학교실

박한정 · 허규영 · 김현아 · 최길순 · 최성진 · 박해심

Clinical Features and Significance of *in Vitro* Testing of 16 Cases of Amoxicillin-Induced Hypersensitivity Reactions

Han-Jung Park, Gyu-Young Hur, Hyoun-Ah Kim, Gil-Soon Choi, Sung-Jin Choi and Hae-Sim Park

Department of Allergy and Rheumatology, Ajou University School of Medicine, Suwon, Korea

Background: Amoxicillin is one of the broad spectrum antibiotics and is widely used in the treatment of various infective diseases. There are various forms of amoxicillin-induced hypersensitivity reactions including urticaria/angioedema, erythema multiforme and anaphylaxis.

Objective: To observe the clinical features and evaluate the significance of *in vitro* testing of amoxicillin-induced hypersensitivity reactions.

Method: We retrospectively reviewed medical records of patients diagnosed as having amoxicillin-induced hypersensitivity reactions from January 2002 to February 2007. Serum-specific IgE antibodies to ampicilloyl (AMP) and amoxicilloyl (AXO) were determined using the immunoCAP system.

Result: Sixteen subjects were enrolled in this study. Clinical

features of amoxicillin-induced hypersensitivity reactions included erythema multiforme (n=6, 37.5%), urticaria/angioedema (n=4, 25.0%), anaphylaxis (n=3, 18.8%), maculopapular skin eruption (n=2, 12.5%) and fixed-drug eruptions (n=1, 6.3%). Six subjects had a high serum specific IgE to AMP and all anaphylaxis patients had a high serum specific IgE to AXO and/or AMP.

Conclusion: These findings suggest that amoxicillin could induce various cutaneous manifestations in which the most common ones are erythema multiforme and urticaria/angioedema. The serious reactions of anaphylaxis were noted in 18.8% of subjects in which IgE mediated responses to 2 antigenic determinants were involved. (**Korean J Asthma Allergy Clin Immunol 2007;27:162-167**)

Key words: Drug allergy, Hypersensitivity response, Amoxicillin

서 론

아목시실린은 penicillinase에 내성을 지닌 반합성 페니실린으로 광범위한 항균력을 보이며¹⁾ 압피실린보다 경구 투여시 효과적으로 흡수되므로²⁾ 중이염, 폐렴, 기관지염, 요로감염, 임질 등의 여러 감염증의 치료에 광범위하게 사용되고 있어³⁾ 이에 의한 약물 알레르기 반응도 증가하고 있다. 아목시실린은 페니실린에 비해 부가적인 α -아미노기와 P-수산기를 갖고 있으며,⁴⁾ 이 결사슬(side chain)이 아목시실린

과민반응을 일으키는 항원결정인자(epitope)로 알려져 있다.⁵⁾

아목시실린과 같은 페니실린계 항생제로 인하여 발생하는 과민반응에는 IgE 항체에 의한 아나필락시스와 급성 두드러기, IgG 항체에 의한 혈청병, IgM 항체에 의한 것으로 추측되는 반구진발진 등이 있다.¹⁾ 기존의 연구들은 대부분 여러 베타락탐계 항생제와 관련된 소견을 포괄적으로 기술한 보고였으며,⁶⁾ 단일 약제인 아목시실린을 대상으로 그 과민반응에 대한 연구는 IgE 매개 반응에 의한 두드러기와 아나필락시스에 대한 것으로,^{7,8)} 다양한 임상 양상을 보이는 과민반응에 대한 보고는 없었다. 또한 아나필락시스는 치명적일 수 있는 심한 전신 반응으로 이를 미리 예측하거나 진단하는 것은 중요하다. 그러나 아직 흔한 항생제 알레르기에 대한 임상양상을 관찰한 국내 연구는 없었다.

이에 저자들은 단일 3차 기관에서 아목시실린 복용과 관련된 다양한 과민반응 16예를 경험하고, 그 임상 양상과 혈청학적 진단의 의의에 대하여 관찰하였다.

본 연구는 보건복지부 보건의료기술진흥사업의 지원에 의하여 이루어진 것임(과제번호 03-PJ10-PG13-GD-01-0002).

책임저자 : 박해심, 경기도 수원시 영통구 원천동 산 5번지

아주대학교 의과대학 알레르기-류마티스내과학교실, 우: 443-721

Tel: 031) 219-5150, Fax: 031) 219-5154

E-mail: hspark@ajou.ac.kr

접수: 2007년 5월 4일, 통과: 2007년 8월 20일

대상 및 방법

1. 대상

2002년 1월부터 2007년 2월까지 아목시실린 성분 약제 복용 후 약물 이상 반응이 발생하여 아주대학교병원 알레르기-류마티스 내과에 내원한 16명의 환자를 대상으로 후향적 조사를 시행하였다. 의무기록을 통하여 환자들의 투약력, 기저질환 유무, 임상증상, 신체검진 소견, 말초혈액검사 소견 등을 조사하였다. 임상증상은 환자의 증상에 따라 다형홍반, 고경약물발진, 반구진발진(maculopapular skin eruption), 두드러기/혈관부종, 아나필락시스로 구분하였다. 전신적인 두드러기나 혈관부종과 함께 저혈압이나 심혈관허탈(cardiovascular collapse)이 나타났을 때 아나필락시스로 진단하였다. 또한 페니실린 알레르기에 대한 병력이 없는 환자를 대상으로 하였다.

환자의 혈청은 외래 내원 당시 채혈하여 -20°C 에 보관 후 ImmunoCAP 검사에 이용하였다. 연구에 참여한 모든 환자는 아주대학교 병원의 임상시험심의위원회(IRB)에서 승인 후 동의서를 작성하였다.

2. 피부단자시험

대상약물인 아목시실린(아목시실린[®], 종근당, Korea)과 ampicillin(Penbrex[®], 영진약품공업(주), Korea)은 생리식염수에 각각 희석하여 2 mg/mL의 농도로 만들었으며, 같은 양의 glycerin을 섞어 알레르기 피부단자시험용 시약을 만들었다. 또한 아토피 여부를 판정하기 위해 집먼지진드기(*Dermatophagoides pteronyssinus*, *Dermatophagoides farinae*; Bencard, Bretford, UK), 수목 및 잔디화분과 잡초화분(ragweed, mugwort; Bencard), 곰팡이항원(*Aspergillus spp.*, *Alternaria spp.*; Bencard) 등을 포함한 50종의 흔한 흡입성 항원에 대해 알레르기 피부단자시험을 시행하였으며, 음성 대조액으로는 생리식염수, 양성 대조액으로는 히스타민(1 mg/mL)을 사용하였다. 모든 검사는 한 명의 검사자에 의해 수행되었으며, 결과 판독은 단자시험 15분 후 각각의 팽진(wheel) 및 발적(erythema)의 크기를 측정, 이를 히스타민에 대한 팽진비(allergen histamine wheal ratio: A/H 비)로 표시하였다. A/H 비가 1 이상인 경우를 양성으로 판정하였다. 피부단자시험상 한가지 이상의 흡입성 항원에 양성 반응을 보였을 때 아토피로 정의하였다.

3. Amoxicilloyl과 ampicilloyl에 대한 특이 IgE 항체의 측정

아목시실린과 암피실린에 대한 특이 IgE 항체를 측정하기 위해 immunoCAP system (Phadia AB, Upsala, Sweden)을 사용하였다. Amoxicilloyl (c6, AXO)과 ampicilloyl (c5, AMP)를 사용하여 이에 대한 특이 IgE 항체를 측정하였으며, 0.35 kU/L 이상인 경우 양성으로 판정하였다.

결 과

1. 대상 환자의 특성

2002년 1월부터 2007년 2월까지 18명의 환자가 아목시실린 복용후 발생한 과민반응으로 아주대학교병원 알레르기-류마티스내과에 내원하였다. 이들 중 2명은 아목시실린과 함께 비스테로이드소염제를 복용하여 과민반응의 원인약제가 분명하지 않아 연구에서 제외되었다. 연구에 포함된 16명의 대상 환자 중 남성이 6명(37.5%), 여성이 10명(62.5%)이었으며, 연령 분포는 23세에서 71세까지로 평균 39.2세였다. 3명의 환자는 비스테로이드소염제에 대하여 약물 알레르기의 과거력이 있었다. 대상 환자 중 10명은 아목시실린 단일 제제 약품을 복용하였고, 6명은 아목시실린과 clavulanate의 복합제제를 복용하였다. 약물 복용 후 나타난

Table 1. Clinical features of 16 subjects presenting hypersensitivity responses to amoxicillin

Clinical features	Number of patients (%) (n=16)
Gender	
Male	6 (37.5)
Female	10 (62.5)
Age (years)	39.2±14.0
Atopy	5 (31.3)
Drugs involved	
Amoxicillin	10 (62.5)
Amoxicillin+Clavulanate	6 (37.5)
Hypersensitivity responses to AX	
Erythema multiforme	6 (37.5)
Urticaria/angioedema	4 (25.0)
Anaphylaxis	3 (18.8)
Maculopapular skin eruption	2 (12.5)
Fixed drug eruption	1 (6.3)

AX, amoxicillin.

Table 2. Clinical characteristics and result of serum IgE antibodies to amoxicilloyl and ampicilloyl in 16 subjects presenting hypersensitivity responses to amoxicillin

Patient no.	Age (years)	Sex	Clinical feature	Drug involved	Known other drug allergy	Skin prick test	Serum IgE (kU/L)	
							Amoxicilloyl	Ampicilloyl
1	33	F	Eythema multiforme	AX		Negative	0	0
2	23	F	Maculopapular skin eruption	AX	NSAIDs	ND	0	0
3	37	F	Erythema multiforme	AX+Cla		ND	0	0
4	38	F	Erythema multirome	AX		ND	0	0
5	27	F	Urticaria/angioedema	AX		ND	0	0
6	46	M	Erythema multiforme	AX		ND	0	0.43
7	43	M	Maculopapular skin eruption	AX+Cla	NSAIDs	ND	0	0.53
8	71	F	Anaphylaxis	AX		ND	0.67	1.95
9	28	F	Urticaria/angioedema	AX+Cla		ND	0	0.69
10	30	F	Anaphylaxis	AX		Positive	0	0.79
11	67	M	Anaphylaxis	AX+Cla		ND	3.09	3.79
12	23	M	Urticaria/angioedema	AX	NSAIDs	ND	0	0
13	48	F	Erythema multiforme	AX		ND	0	0
14	30	M	Fixed drug eruption	AX		ND	ND	ND
15	42	M	Erythema multiforme	AX+Cla		ND	ND	ND
16	41	F	Urticaria/angioedema	AX+Cla		ND	ND	ND

AX = amoxicillin; AX+Cla = amoxicillin plus clavulnate; NSAIDs = non-steroidal antiinflammatory drugs; ND = not done.

반응은 다형홍반이 6명(37.5%)으로 가장 흔하였고 두드러기/혈관부종이 4명(25.0%), 아나필락시스 3명(18.8%), 반구진발진 2명(12.5%), 고정약물발진 1명(6.3%)의 순이었다(Table 1).

2. 특이 IgE 항체

아목시실린 과민반응을 나타낸 16명의 환자 중 11명의 환자에서 Amoxicilloyl (AXO) 및 ampicilloyl (AMP)에 대한 특이 IgE 항체를 측정하였으며, 그 중 2명에서 AXO에 대한 IgE 항체가 양성되었고, 6명의 환자에서 AMP에 대한 특이 IgE 항체가 양성이었다(Table 2). AXO에 대한 특이 IgE 항체가 검출된 2명의 환자는 모두 AMP에 대한 IgE 항체도 양성이었다.

약물에 대한 피부단자시험은 2명의 환자에서만 시행되었는데, 환자 1에서 음성 반응이, 환자 10에서는 양성 반응이 나타났다. 환자 10은 아나필락시스가 나타났던 자로 AXO와 AMP에 대한 특이 IgE 항체 모두 양성 소견을 나타내었다.

3. 임상양상과 특이 IgE 항체

아나필락시스 반응을 나타낸 3명의 환자 모두에서 AMP에 대한 IgE 항체가 양성이었으며, 그 중 두 명은 AXO에 대한 IgE 항체 역시 양성이었다. 그 외에 두드러기/혈관부종 환자 1명, 다형홍반 1명, 반구진발진 1명에서도 AMP에 대

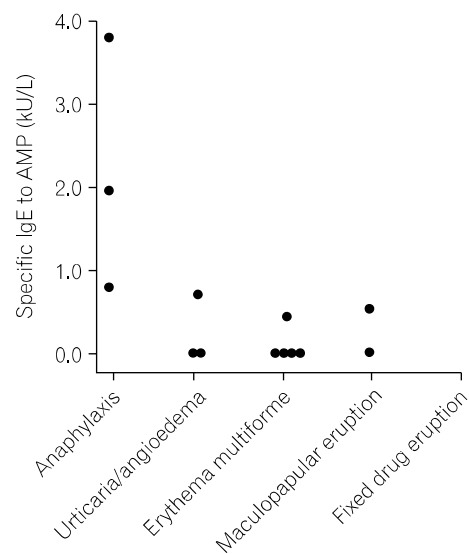


Fig. 1. Serum specific IgE antibodies to ampicilloyl (AMP) in relation to clinical features of amoxicillin-induced hypersensitivity reaction.

한 IgE 항체 양성이었으며 이들은 모두 AXO에 대한 IgE 항체는 음성이었다.

임상양상에 따른 특이 항체의 값은 아나필락시스를 나타낸 환자군에서 다른 임상양상의 환자군보다 유의하게 높았다(Fig. 1, $P < 0.05$).

고찰

페니실린은 1928년 Fleming에 의해 발견된 이후 여러 감염증에 대한 치료제로 가장 널리 사용되어 왔다. 그러나 지금까지 페니실린에 의한 다양한 과민반응이 보고되어, 약물에 의한 과민반응을 일으키는 가장 흔한 원인 약제로 알려졌다. 이후 페니실린에 의한 과민반응을 감소시키기 위해 다양한 화학구조를 갖는 베타락탐계 항생제가 합성되었으며, 현재 페니실린은 일부 적응증을 제외하고는 주로 아목시실린이나 cephalosporin으로 대체되어 사용되고 있다.

그러나 아목시실린도 다른 페니실린계 항생제와 마찬가지로 다양한 과민반응을 일으킬 수 있으며, 이 중 면역학적 기전에 의한 것으로는 IgE 매개반응에 의한 아나필락시스와 급성 두드러기, IgG 항체에 의한 혈청병, 또는 IgM 항체에 의한 것으로 추측되는 반구진발진 등이 있다.¹⁾ 1998년 Pichichero와 Pichichero⁶⁾는 247명의 환자를 대상으로 penicillin, 아목시실린과 cyclosporin에 의한 과민반응의 임상양상을 보고하였는데, 가장 흔한 것은 두드러기(149명, 60.3%)였으며, 그 다음은 반구진발진(96명, 38.9%), 다형성홍반(6명, 2.4%)이었다. 본 연구에서는 16명의 환자에서 아목시실린의 투여 후 나타난 과민반응으로 가장 흔한 것이 다형성홍반(6명, 37.5%)이었으며 그 다음은 두드러기/혈관부종(4명, 25.0%)이었다. 치명적일 수 있는 심한 전신반응인 아나필락시스는 3명(18.8%)에서 관찰되었다. 이는 전신 다형성홍반이나 아나필락시스 등 보다 심한 과민반응의 양상을 나타낸 환자가 많은 것은, 연구가 3차 의료기관을 방문한 환자를 대상으로 시행되었기 때문이다.

또한 본 연구에서 아목시실린 과민반응을 보인 환자에게 Amoxicilloyl (AXO)와 ampicilloyl (AMP)에 대한 특이 IgE 항체를 측정하여 임상양상과의 연관성을 관찰하였다.

페니실린내 benzylpenicilloyl (BPO)이 IgE 매개 반응을 일으키는 주요 항원결정기라고 보고되었으나,⁹⁾ BPO에 대한 피부단자시험이나 특이 IgE 항체 검사 모두에서 음성이더라도 MDM (minor determinant), AXO, AMP 등의 부항원결정기에 대한 피부단자시험이나 특이 IgE 항체가 양성인 경우도 있어 이들 약물에 대한 과민반응의 진단율을 높이기 위하여는 주항원결정기 뿐만 아니라 부항원결정기에 대한 항체를 동시에 검사해야 한다.^{7,8)} 또한 Vega 등⁷⁾은 benzyl페니실린에는 내성이 있으나 아목시실린에는 과민반응을 보이는 54명을 대상으로 한 연구에서, 대상 환자 모두 BPO나 MDM에 대한 피부반응검사에 음성 반응을 나타냈으나, 이들 중 63%의 환자는 AXO에 대한 피부반응검사 양성이었다고 보고하면서, 아목시실린 과민반응의 정확한 진단을 위하여는

과민반응에 관여하는 AXO와 같은 적합한 항원결정기를 선택하여 검사하는 것이 중요하다고 강조하였다.

Parker¹⁰⁾는 피부반응검사에서 음성일 경우 경구유발시험을 시행하는 것이 가장 안전하게 약물을 투약하는 방법이라고 하였고, Pechichero와 Pichichero⁶⁾도 페니실린, 아목시실린 또는 cephalosporin에 과민반응을 나타냈던 소아를 대상으로 한 연구에서, 피부단자 시험 음성인 163명에서 경구유발검사를 시행하였고, 이들 중 3명(1.8%)에서만 경증의 IgE 매개 반응이 일어나 약물과민반응에 대한 피부단자시험의 음성 예측률이 높다고 보고하였다. 그러나 이전의 연구에서 페니실린이나 아목시실린에 약물 알레르기가 의심되는 환자에서 AXO이나 BPO로 시행한 피부단자 시험에서 음성 반응이 나타나더라도 RAST나 immunoCAP을 이용한 혈청 검사에서 이에 대한 특이 IgE 항체가 검출되는 경우가 보고되었고,^{7,8,11-13)} Vega 등⁷⁾의 아목시실린 과민반응에 관한 연구에서는 대상환자의 16%에서 피부반응검사 후 전신 반응이 발생하였고, 또한 경구 투여 후에도 아나필락시스가 나타났다고 보고하였다. 이는 피부단자 시험 후 약물을 경구 투여하는 것은 여전히 아나필락시스를 발생시킬 수 있는 위험성이 있으므로 주의를 요하며, 보다 안전한 *in vitro* 검사법이 필요하다는 것을 시사한다. Blanca 등⁸⁾은 페니실린 과민반응을 나타냈던 환자를 대상으로 한 연구에서 피부단자 시험이 음성이더라도 특이 IgE 항체가 양성인 경우가 있으므로 정확한 진단을 위해서 피부단자 시험과 함께 혈청 특이 IgE 항체를 측정해야 한다고 제안하였다.

본 연구에서 AXO 또는 AMP에 대한 IgE는 아목시실린 투여 후 아나필락시스가 나타난 3명 모두와, 두드러기/혈관부종이 나타난 4명 중 1명을 포함한 6명에서 양성 반응이 나타났으며 특이 IgE 항체가 다른 임상 양상을 나타낸 환자들에 비하여 아나필락시스군에서 유의하게 높았다. 이상의 결과는 AXO이나 AMP과 같은 부항원결정기에 대한 IgE 반응이 아나필락시스의 발생과 연관되어 있음을 보여준다. IgE 항체에 반응하는 항원결정기의 종류와 과민반응의 임상양상과의 연관성에 대해서 Weiss와 Adkinson¹⁴⁾은 피부반응검사서 주항원결정기인 BPO에 대해 양성을 나타내는 환자들은 페니실린 투여 후 두드러기가 주로 발생하였던 반면, MDM, AXO, AMP 등의 부항원결정기에 대해 양성을 나타낸 환자들은 주로 아나필락시스의 발생과 연관성이 많다고 보고하였다.¹⁴⁾ 이러한 차이가 나타나는 기전으로 BPO에 대한 IgG 항체가 차단항체로서 작용한다는 의견도 있었으나,¹⁵⁾ Torres 등¹⁶⁾은 페니실린에 의한 즉시형 과민반응을 보인 환자를 두드러기군과 아나필락시스군으로 나누어 비교한 결과 BPO 특이 IgE 항체의 유무가 두 군간에 유의한 차이는 없는 것으로 보고하여 여전히 논란의 여지가 있다.

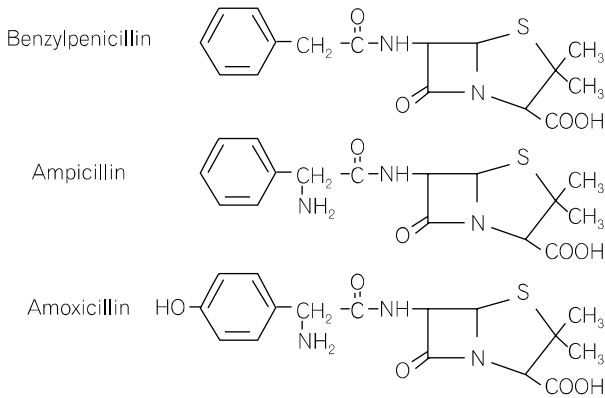


Fig. 2. Molecular structures of benzylpenicillin, ampicillin and amoxicillin.

또한 본 연구에서는 AXO에 대한 IgE 항체는 두 명에서만 양성이었으나 AMP에 대한 IgE 항체는 6명의 환자에서 양성이었다. Romano 등¹⁷⁾은 암피실린의 투여 후에 즉시형 면역반응이 발생한 환자 48명을 대상으로 한 연구에서 AMP이 특이 IgE 반응을 유도할 수 있으나 이들의 93.7%는 BPO나 AXO에 대해서도 양성 반응을 나타내어 AMP가 두 항원 결정기에 대한 교차 항원성을 지닌 것으로 생각한다. 이에 비추어 두 명의 환자에서 본 연구의 결과도 AXO에 대한 특이 IgE 반응은 AMP와의 구조적 유사성에 의한 교차반응에 의한 것으로 생각된다(Fig. 2).

본 연구는 후향적으로 진행되어 아목시실린에 의한 과민반응이 의심되는 환자들 모두에서 피부반응시험과 ImmunoCAP을 이용한 IgE 항체 검사를 시행하지 못하여 피부반응시험에서의 결과와 혈청에서 특이 IgE 항체 검출 사이의 상관관계를 확인하지 못하였다. 또한 대상 환자수가 16명으로 진행된 소규모 연구로 향후 좀 더 많은 환자를 대상으로 추가 연구가 필요하다.

본 연구에서는 아목시실린에 대한 과민반응을 보이는 환자에서 AXO나 AMP에 대한 특이 IgE 항체의 검출이 아나필락시스의 임상양상과 연관이 있었으며, 두 개의 항원기 AXO와 AMP 중에 AMP에 대한 특이 IgE 항체의 양성율이 더 높았고, AMP에 대한 특이 IgE 항체치는 아나필락시스군에서 가장 높았다. 이는 아목시실린에 의한 즉시형 면역반응이 의심되는 환자에서 AMP에 대한 특이 IgE 항체 검사를 시행하는 것이 진단에 도움이 되며, 아나필락시스의 예측률을 높일 수 있음을 시사한다.

결 론

아목시실린에 의한 즉시형 면역반응을 정확히 진단하기

위하여는 정확한 약물복용력과 약물 투여 후의 임상양상 관찰과 함께 두 가지 항원기 AXO와 AMP에 대한 특이 IgE 항체 검사를 시행하여야 한다.

참 고 문 헌

- 1) Neu HC: penicillins, In Mandell GL, Douglas JR, Bennet JE(eds.): Principles and practice of infectious diseases. 3rd ed. p 230-246, Churchill Livingstone Co., New York, 1990
- 2) Neu HC. Antimicrobial activity and human pharmacology of amoxicillin. J Infect Dis 1974;129:123-5
- 3) Prince AS, Neu HC. New penicillins and their use in pediatrics. Pediatr Clin North Am 1983;30:3-12
- 4) Donowitz GR, Mandell GL. Beta-lactam antibiotics. N Engl J Med 1988;318:419-26
- 5) Haan P, Jonge AJR, Verbrudge T, Boersma DM. Three epitope specific monoclonal antibodies against the hapten penicillin. Int Arch Allergy Appl Immunol 1985;76:42-6
- 6) Pichichero ME, Pichichero DM. Diagnosis of penicillin, amoxicillin, and cephalosporin allergy: reliability of examination assessed by skin testing and oral challenge. J Pediatr 1998;132:137-43
- 7) Vega JM, Blanca M, Garcia JJ, Carmona MJ, Miranda A, Perez-Estrada M, et al. Immediate allergic reactions to amoxicillin. Allergy 1994;49:317-22
- 8) Blanca M, Mayorga C, Torres MJ, Reche M, Moya MC, Rodriguez JL, et al. Clinical evaluation of Pharmacia CAP System RAST FEIA amoxicilloyl and benzylpenicilloyl in patients with penicillin allergy. Allergy 2001;56:862-70
- 9) Batchelor FR, Dewdney JM, Gazzard D. penicillin allergy. The formation of the penicilloyl determinant. Nature 1965;206:362-4
- 10) Parker CW. Drug allergy. N Engl J Med 1975;292:732-6
- 11) Audicana M, Bernaola G, Urrutia I, Echechipia S, Gastaminza G, Munoz D, et al. Allergic reactions to betalactams: studies in a group of patients allergic to penicillin and evaluation of cross-reactivity with cephalosporin. Allergy 1994;49:108-13
- 12) Sastre J, Quijano LD, Novalbos A. Clinical cross-reactivity between amoxicillin and cephadroxil in patients allergic to amoxicillin and cephadroxil and with good tolerance of penicillin. Allergy 1996;51:383-6
- 13) Blanca M, Vega JM, Garcia J, Carmona MJ, Terados S, Avila MJ, et al. Allergy to penicillin with good tolerance to other penicillins; study of the incidence in subjects allergic to betalactams. Clin Exp Allergy 1990;20:475-81
- 14) Weiss ME, Adkinson NF. Immediate hypersensitivity reactions to penicillin and related antibiotics Clin Exp Allergy 1988;18:515-40
- 15) Levine BB. Immunologic mechanisms of penicillin allergy. A haptenic model system for the study of allergic diseases of man. N Engl J Med 1966;275:1115-25
- 16) Torres MJ, Mayorga C, Pamies R, Rodriguez JL, Juarez C, Romano A, et al. Immunologic response to different determinants

of benzylpenicillin, amoxicillin, and ampicillin. Comparison between urticaria and anaphylactic shock. *Allergy* 1999;54:936-43
17) Romano A, Torres MJ, Fernandez J, Vega JM, Mayorga C, Garcia

J, et al. Allergic reactions to ampicillin. Studies on the specificity and selectivity in subjects with immediate reactions. *Clin Exp Allergy* 1997;27:1425-31
